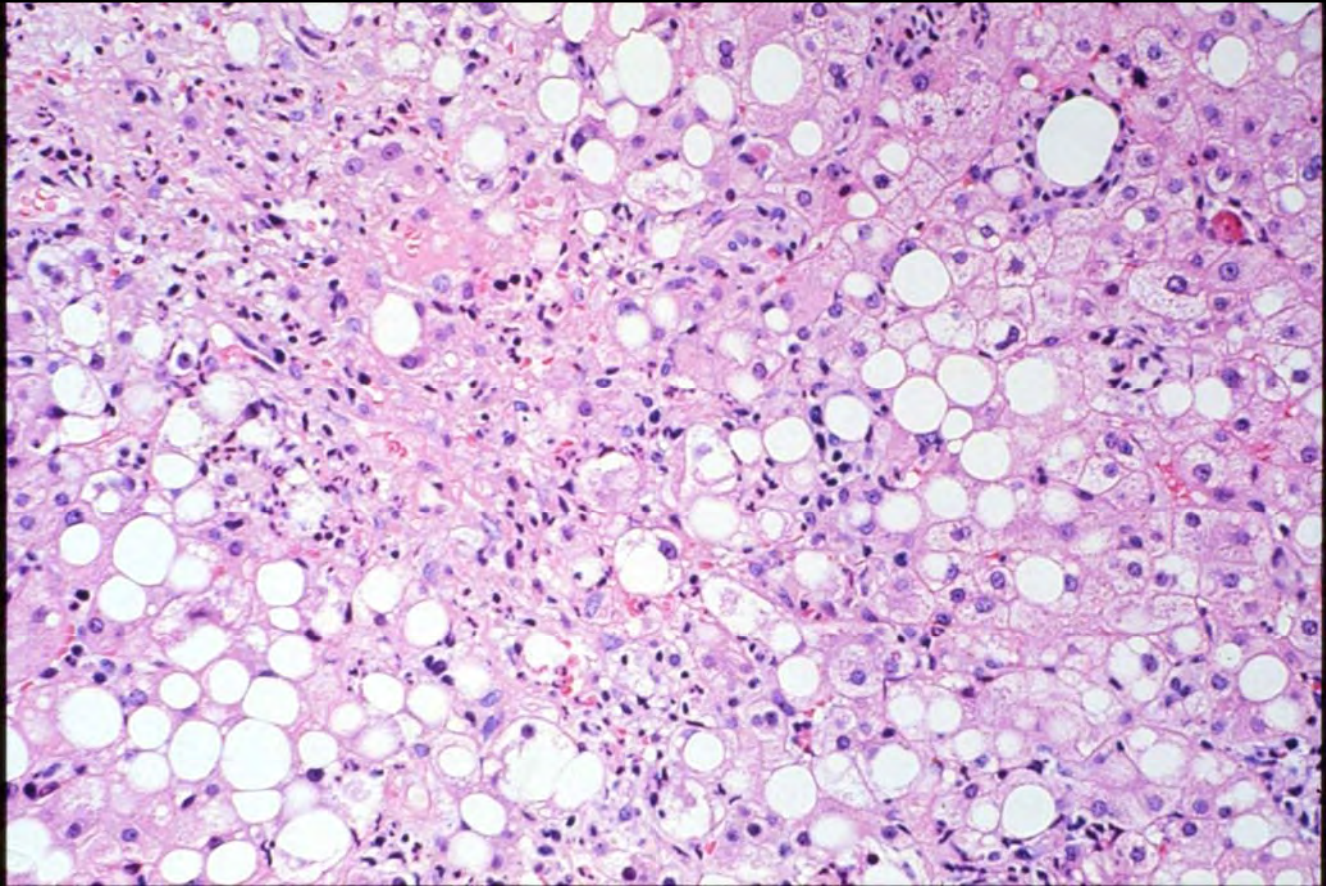
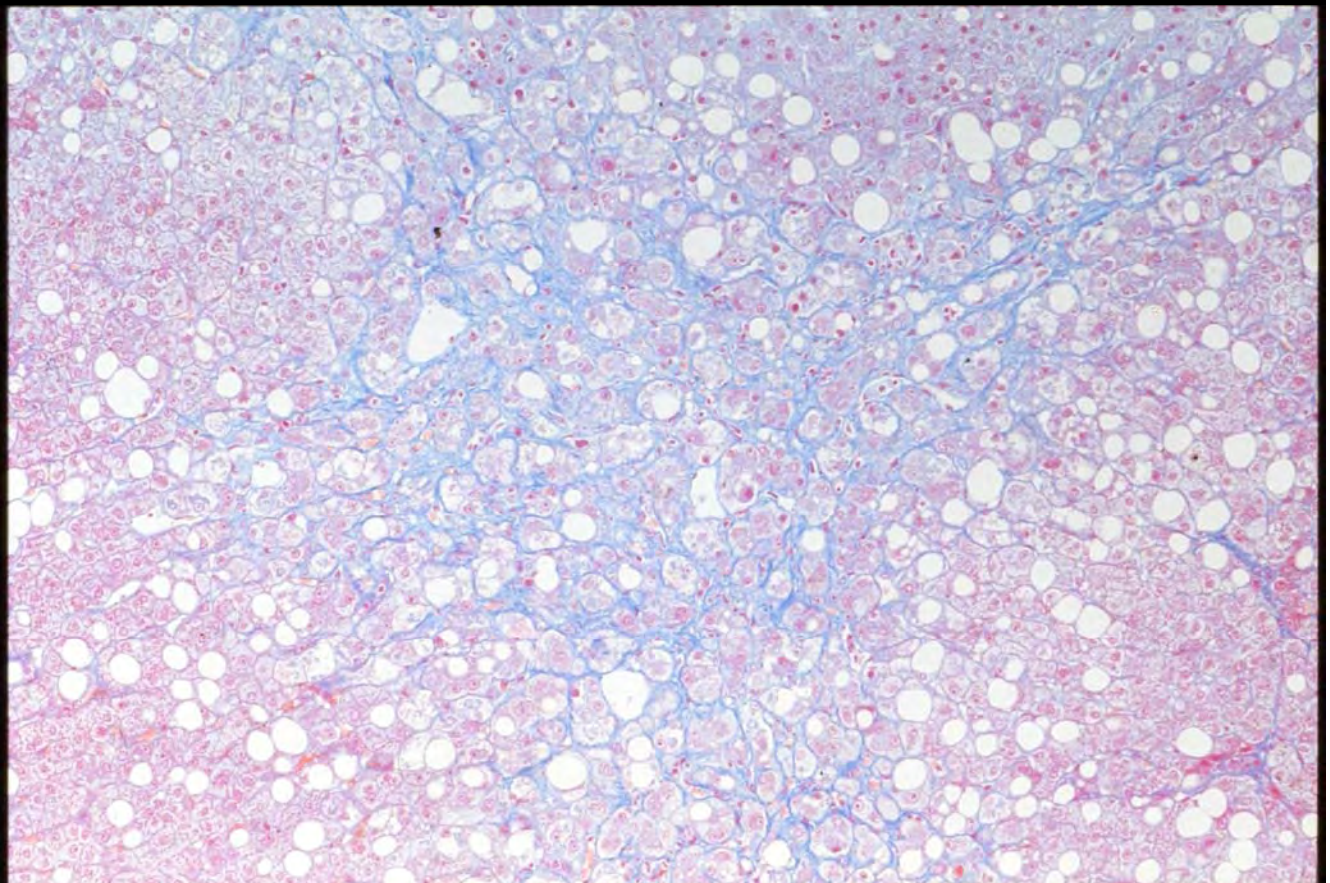


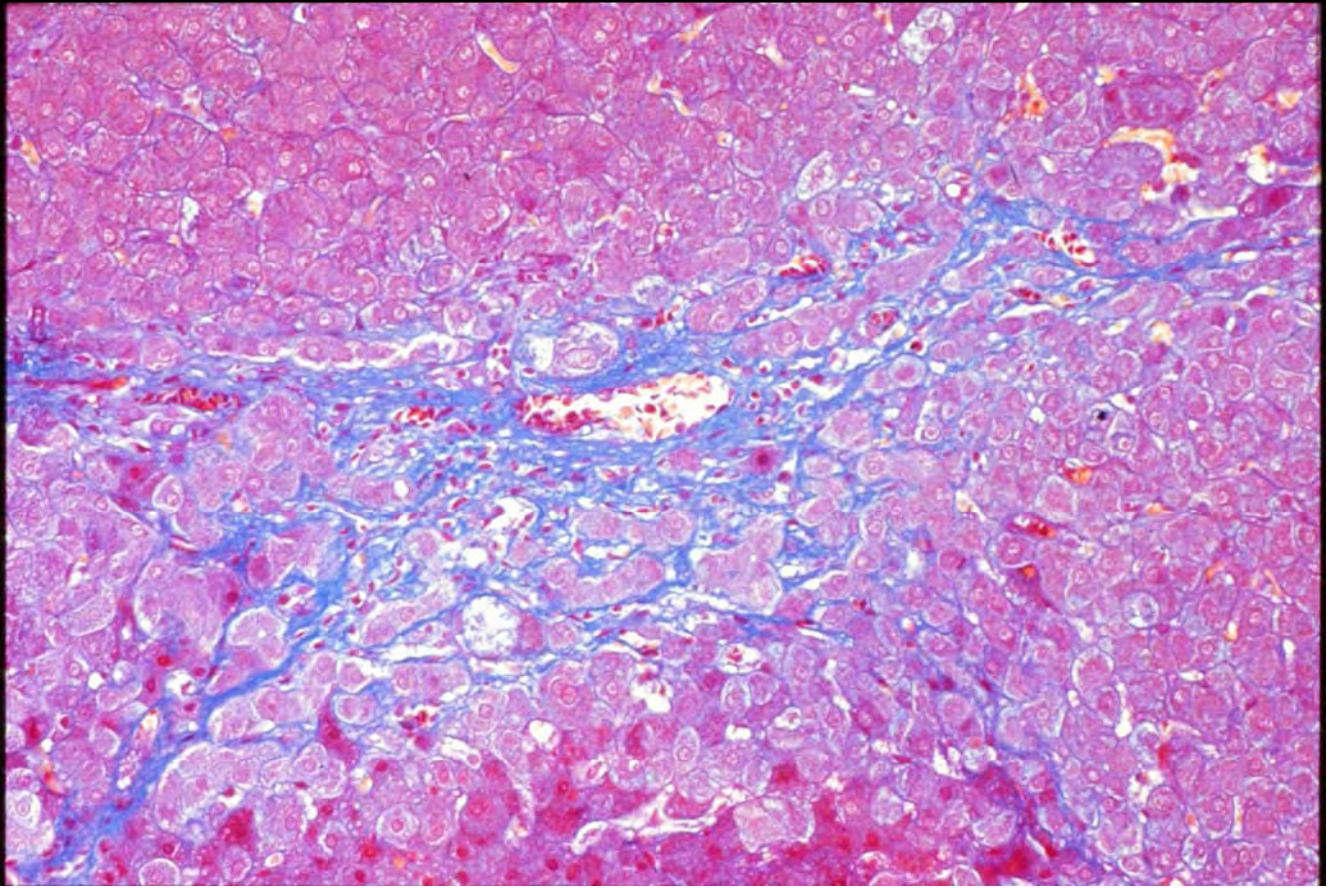
アルコール性肝炎（肝生検像）



Pericellular Fibrosis



Perivenular Fibrosis



イエローカード



アルコール性肝疾患の経過

