

X線写真による胸膜プラークの具体的要件及び画像例


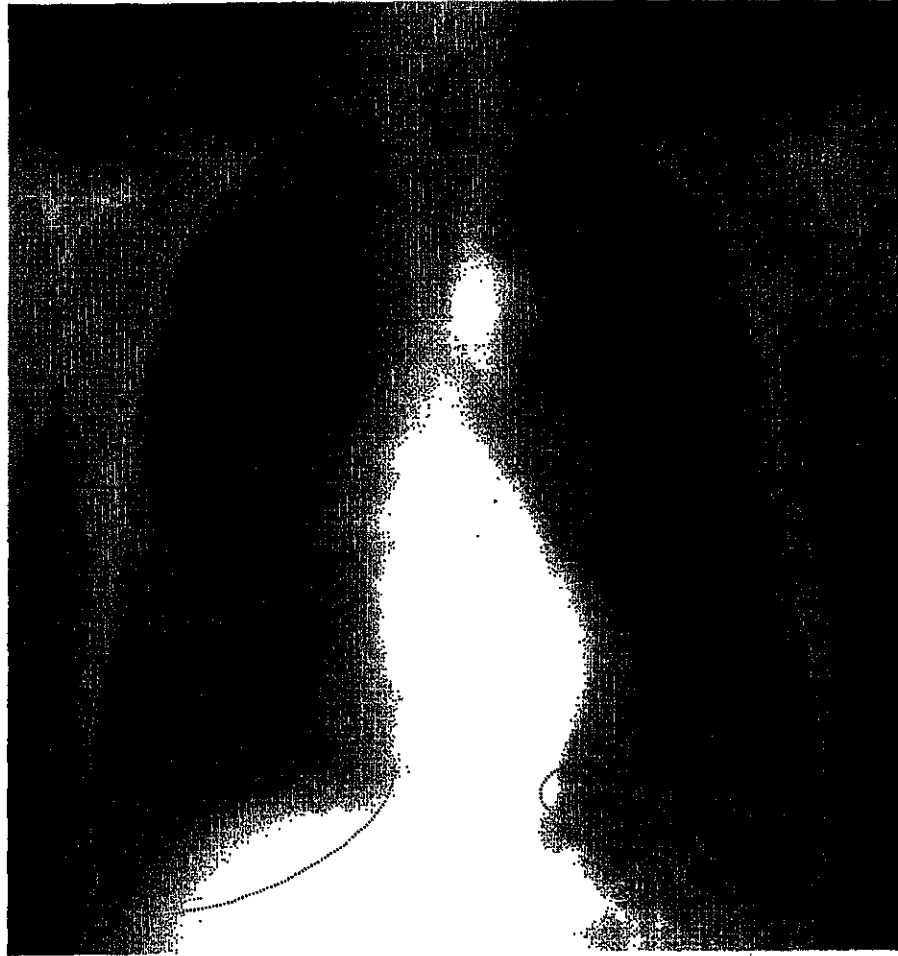
岸本卓巳

X線写真による胸膜プラークの具体的要件として、以下の事項を掲げるのが妥当であると考えます。

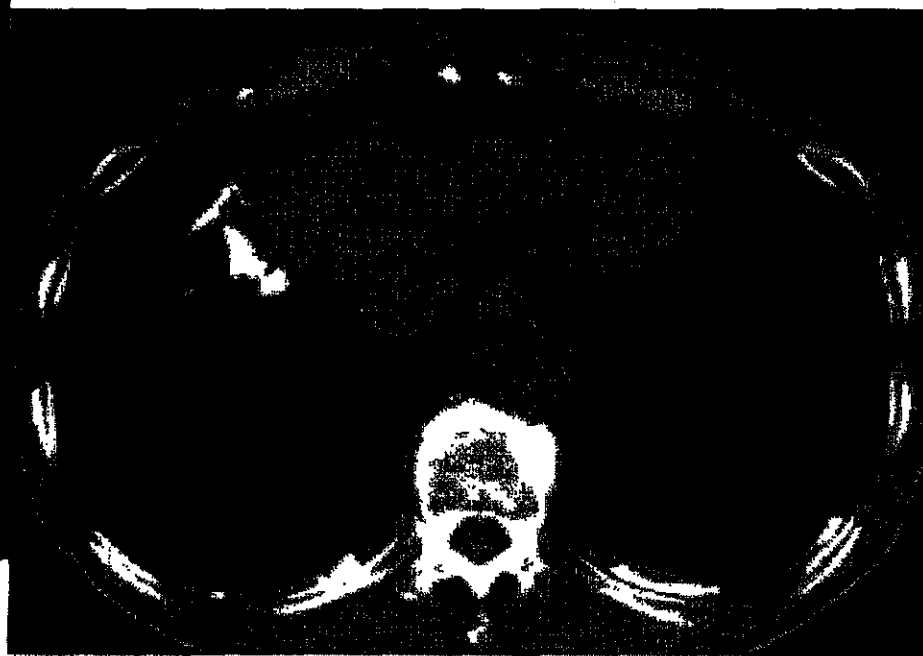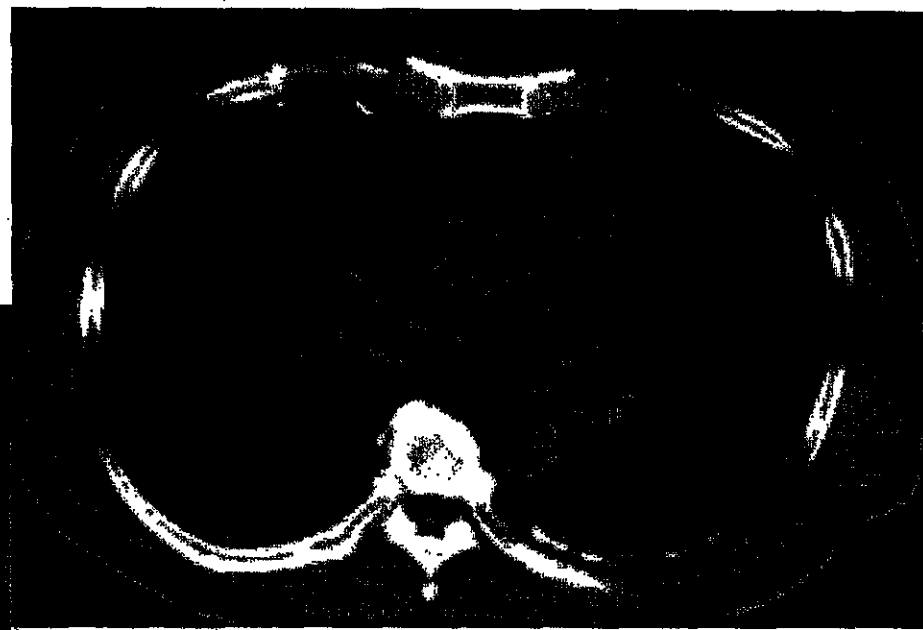
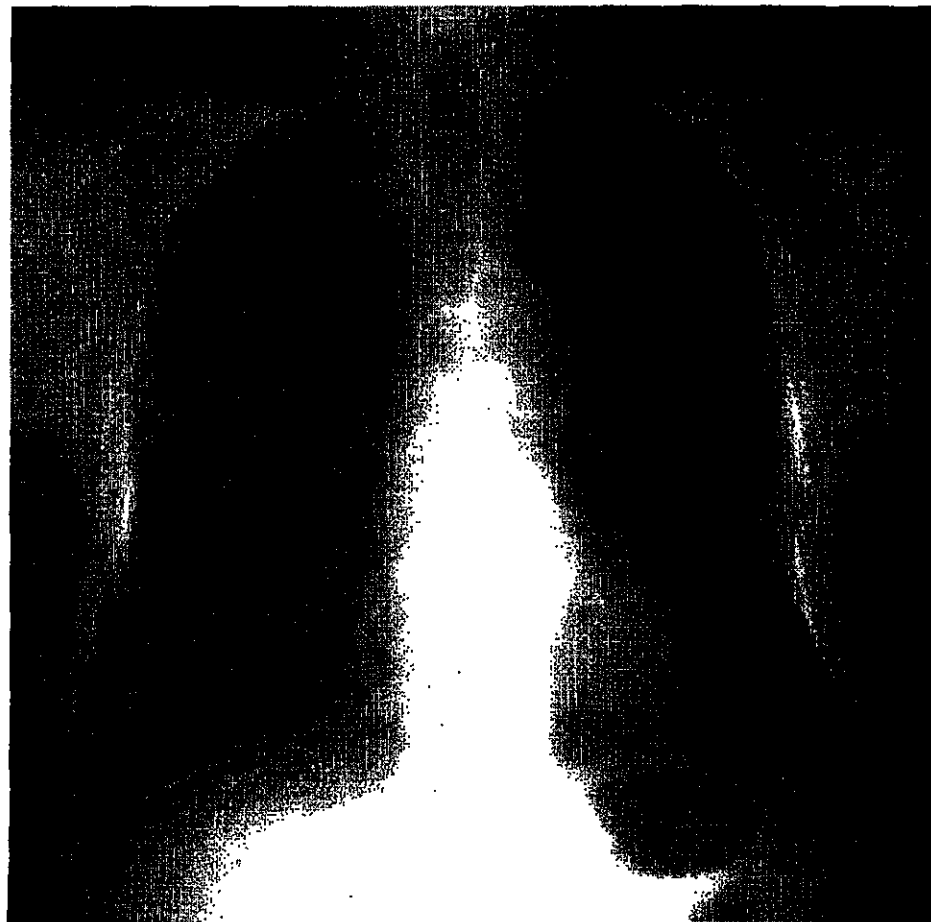
- 1) 両側横隔膜上に石灰化胸膜プラークが検出されること。
- 2) 両側側胸壁の第7～10肋骨内側に非石灰化胸膜プラークが認められること。

石灰化胸膜プラークの画像2例、非石灰化プラークの画像1例を添付します。

胸膜プラーク



石灰化胸膜プラーク



石灰化
胸膜プラーク

