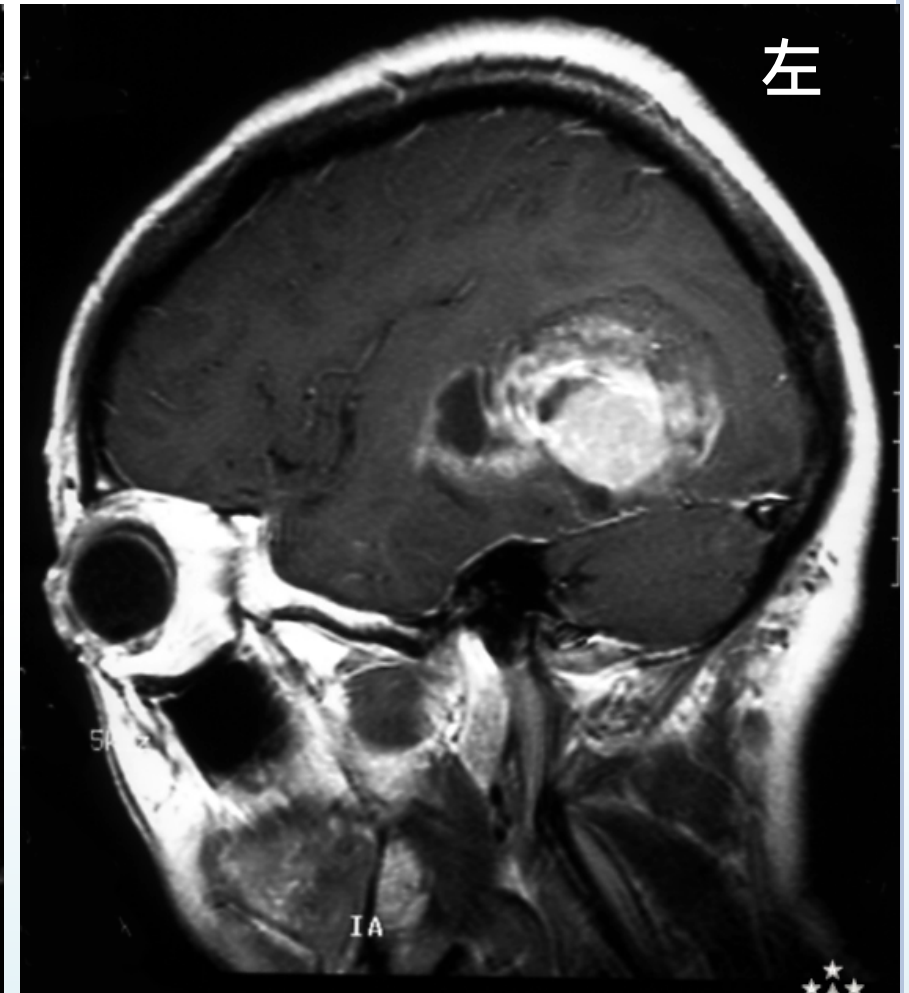
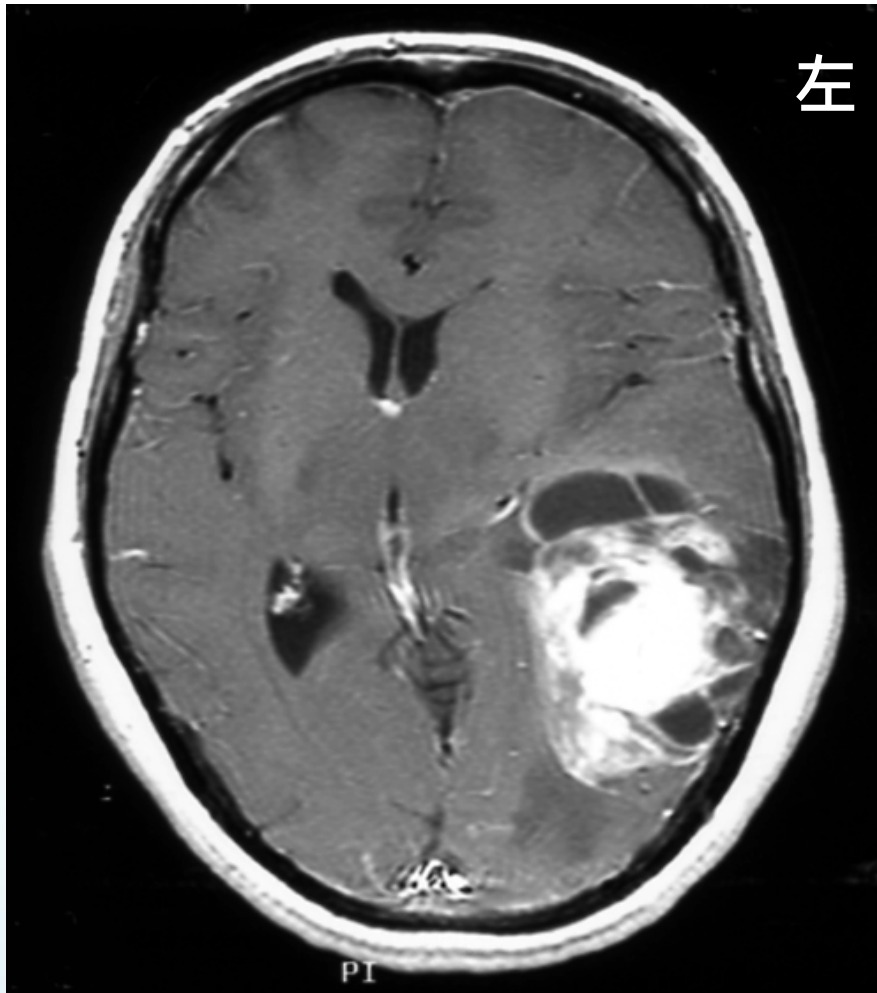


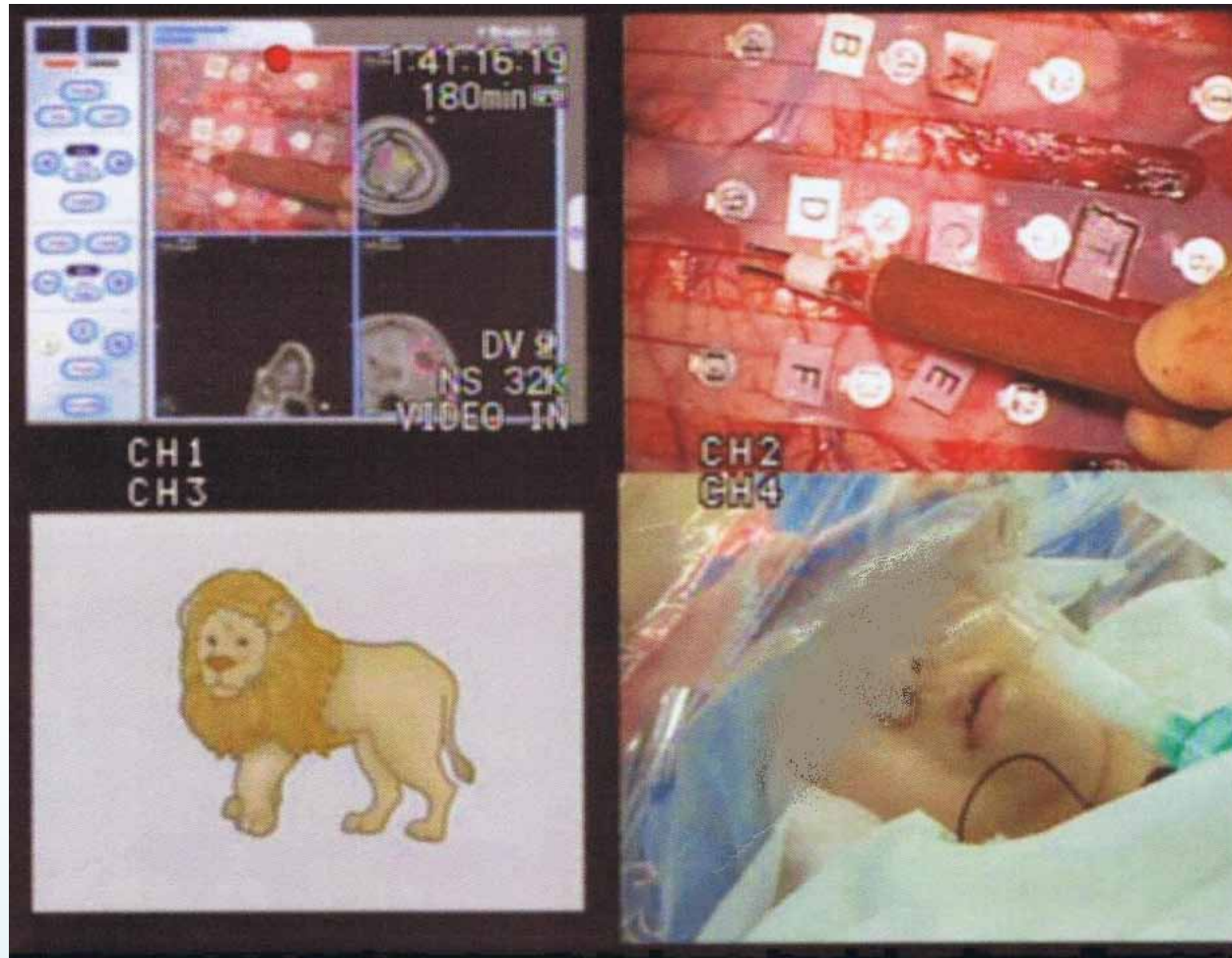
患者さんの症状と経過

- ⊕ 患者：42歳。女性。
- ⊕ 主訴：頭痛、言葉の出にくさ。
- ⊕ 経過： 2009年8月 頭痛と言葉の出にくさを感じる。
2009年9月 近くの開業医を受診。
脳のMRI検査で、脳腫瘍が疑われた。
2009年10月 A大学病院脳神経外科を紹介され、
手術目的で入院となった。

脳MRI画像（術前）



高度医療の一例 ~ 覚醒下脳手術



言葉の中枢を探しながら病変の摘出を行う最先端手術

手術スタッフ

麻酔科・医員
(非常勤・日日雇用)

麻酔科・准教授

研修医
(非常勤)

助手・助教

第一助手・助教

学生

学生

術者・講師

助手・助教

麻酔科・助教

手術スタッフ

助教

麻酔科・助教

麻酔科・医員
(非常勤・日日雇用)

第一助手・
助教

術者・講師

臨床工学技士

第二助手・
助教

看護師