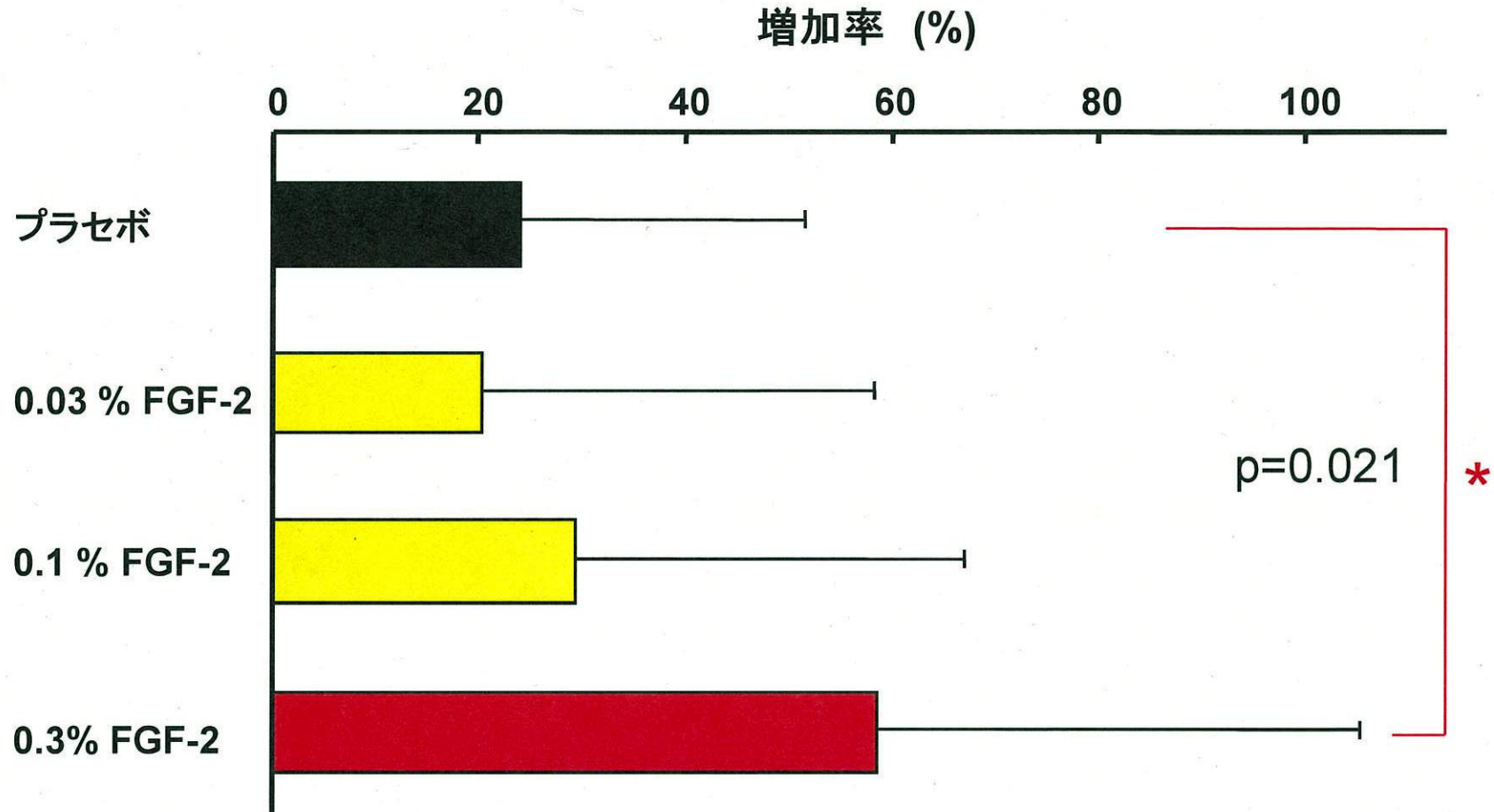


FGF-2投与9ヶ月後の歯槽骨高さの増加率

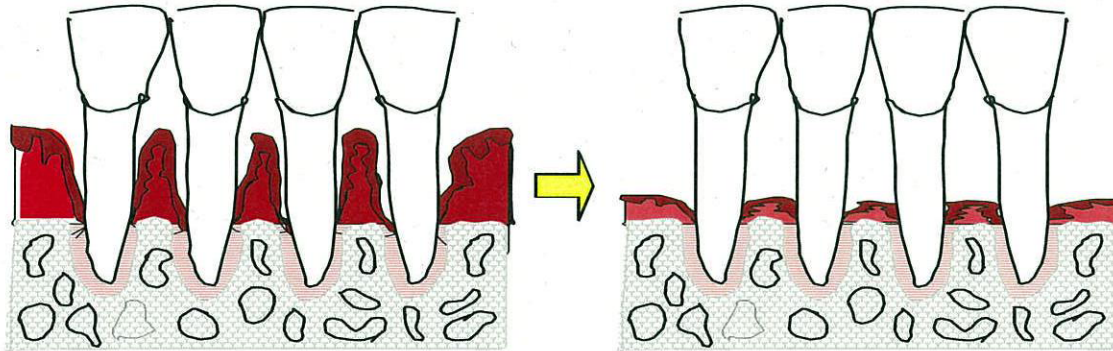


Kitamura et al.PLoS ONE 2: e2611, 2008より改変

現在の歯周組織再生療法の限界

1) 重度の症例には対応不可(中程度の骨内欠損が適応症)

2) 病気の進行による歯肉の退縮(やせ)には対応不可



3) 加齢に伴い歯根膜幹細胞数は減少
(歯根膜に内在する幹細胞数にのみ依存)

