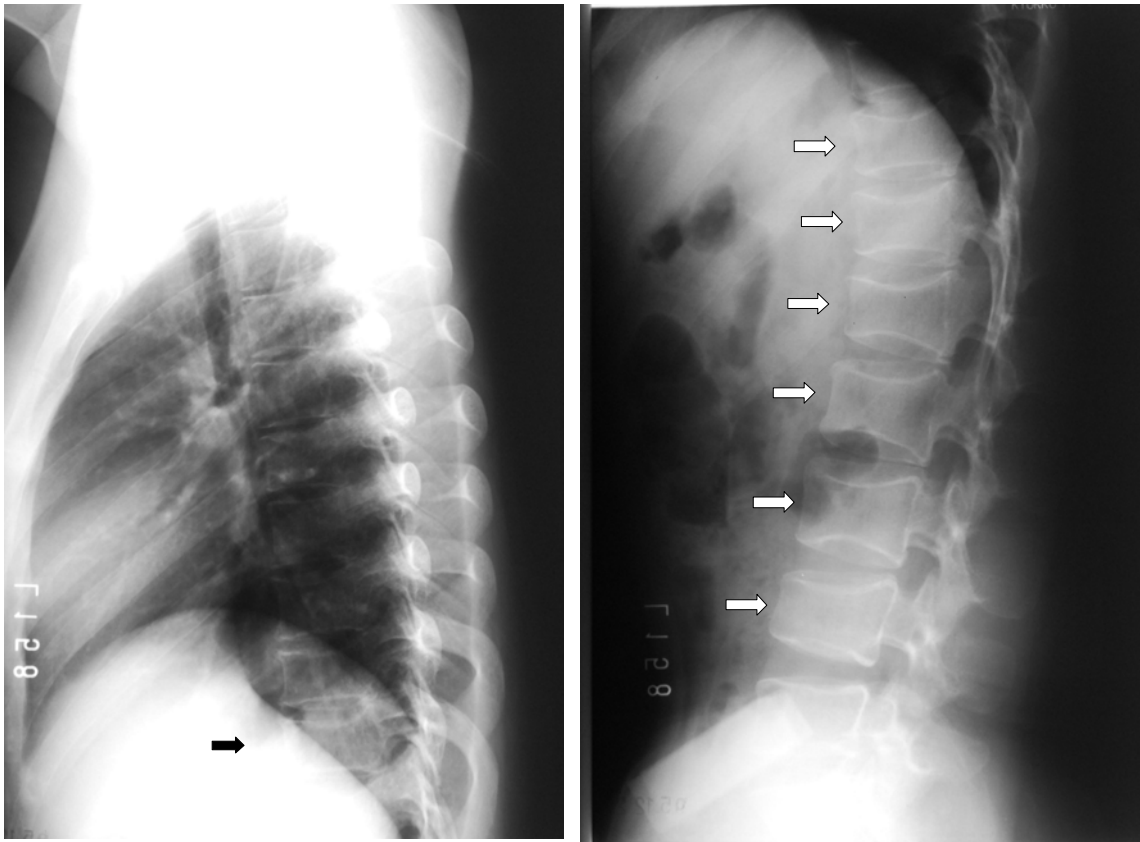


6. 典型的症例概要

1) 症例 1



症例の説明

左：胸椎、右：腰椎側面像：多発性の脊椎椎体骨折を認める

10歳代女性。脊柱後彎変形。腰痛を伴う。

約2年前よりSLEの診断にてステロイド服用。約1年前ころから腰痛がみられた。