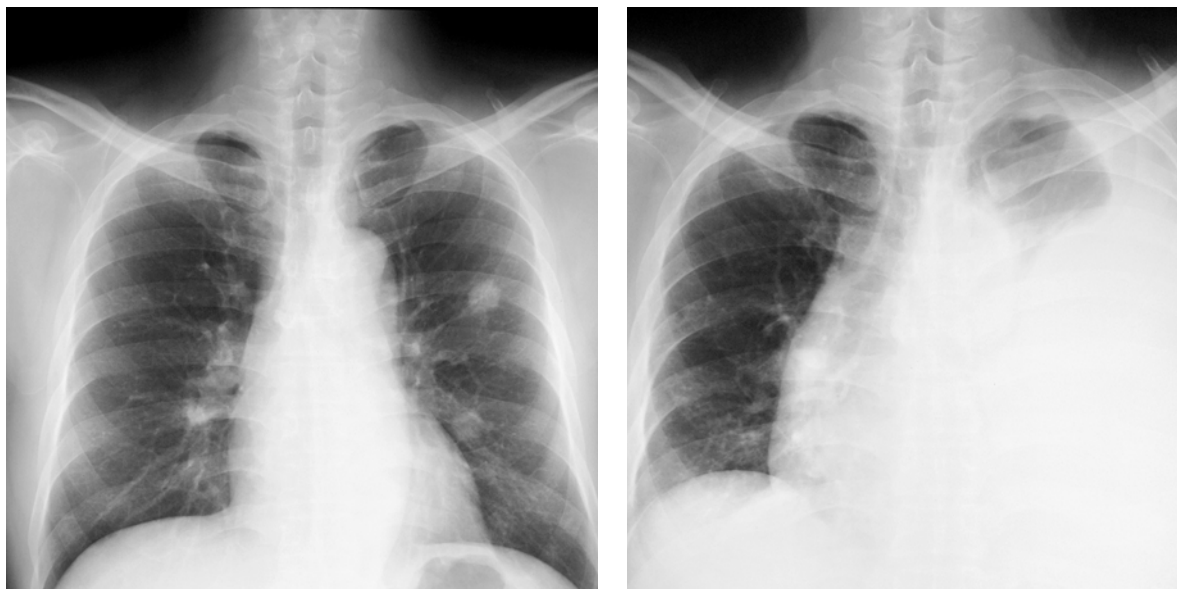


として IL-2 70 万単位、IFN- $\alpha$  600 万単位投与開始した。2 剤投与後約 1 時間で 38°C 熱発、呼吸困難出現、SpO<sub>2</sub> 88% となり、酸素投与開始となった。

12 月 12 日胸部エックス線写真にて左胸水貯留を認めた (図 1)。



12月6日

12月12日

図 1 症例の IL-2 と IFN 使用前と使用後の胸部エックス線写真

この時、意識は清明で、血圧は 106/72mmHg、脈拍 100 回/分、呼吸 32 回/分。眼瞼結膜に貧血を認めず、過剰心音、心雑音聴取せず、左側の呼吸音は減弱していた。腹部に圧痛を認めず。頸静脈の怒張、顔面、下腿に浮腫を認めなかった。血液生化学検査では WBC 5000/ $\mu$ L (Seg 70.8%, Eos 2.1%, Bas 0.2%, Mo 16.5%, Lym 10.4%)、Hb 12.6g/dL、Ht 37.9%、Plt  $22.4 \times 10^4$ / $\mu$ L、T-Bil 0.69mg/L、AST 26 U/L、ALT 15 U/L、LDH 1175 U/L、TP 6.0 g/dL、Alb 3.2g/dL、CRP 3.43 mg/dL、BUN 16.9 mg/dL、Cr 1.56 mg/dL、Na 123 mmol/L、K 4.4 mmol/L、Cl 88 mmol/L、Ca 8.2 mg/dL。動脈血血液ガス分析(室内気)は pH 7.471、PCO<sub>2</sub> 36.2 Torr、PO<sub>2</sub> 55.6 Torr、HCO<sub>3</sub><sup>-</sup> 26.7 mmol/L、SaO<sub>2</sub> 89%であった。胸水検査では、外観は橙色濁、pH 7.8、比重 1.019、糖 130 mg/dL (血糖 125 mg/dL)、総蛋白 4.4g/dL、LDH 234 U/L、アミラーゼ 68 U/L、CEA 1.2 ng/mL、ADA 7.9 IU/L、ヒアルロン酸 7000 ng/mL、細胞数 50 / $\mu$ L (細胞分画、殆どが単球で好中球少数)、一般細菌塗沫・培養陰性、結核菌の塗沫と PCR 陰性、細胞診では Class III であった。

入院時見られた胸水貯留の原因として、IL-2 の投与後であること、その他には明らかな原因が見られないことから、薬剤に起因した胸水貯留で、