

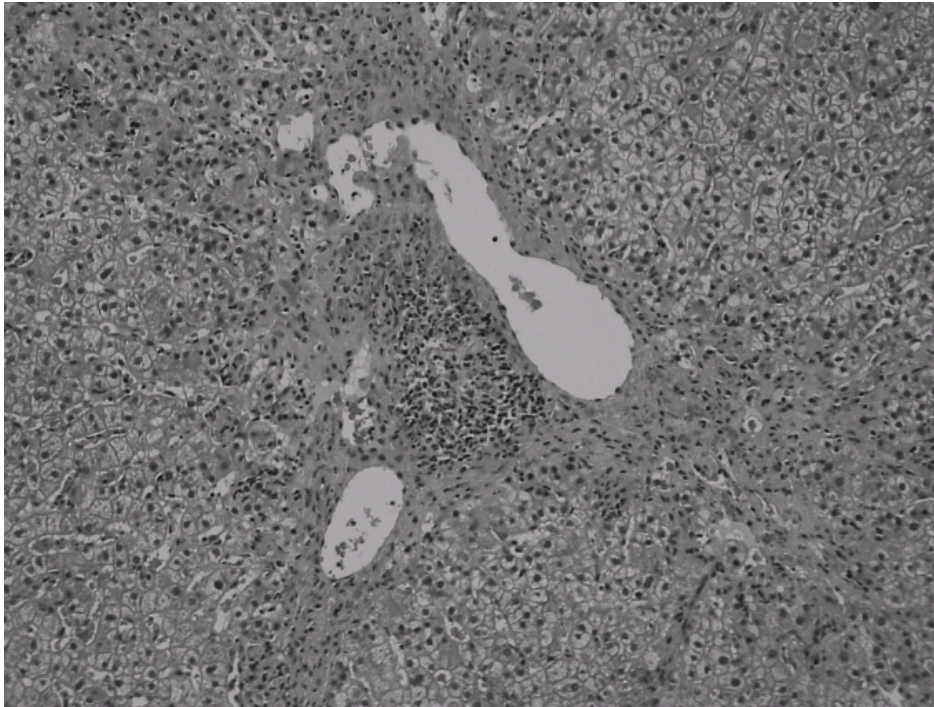図11 小葉中心域(zone 3)の炎症細胞浸潤および線維化。

びまん性壊死 (diffuse necrosis)

びまん性に広がる急性ウイルス肝炎類似の炎症所見、spotty necrosis (単細胞壊死) などを示す (図 12-組織画像)。炎症は、早期には小葉中心域 (zone 3) に若干強い傾向を示すこともあるが、領域ごとに違いを認めないこともある。アレルギー性機序によるものはこのタイプを示すことが多く、イソニアジド、フェニトインなどによるものが知られている。

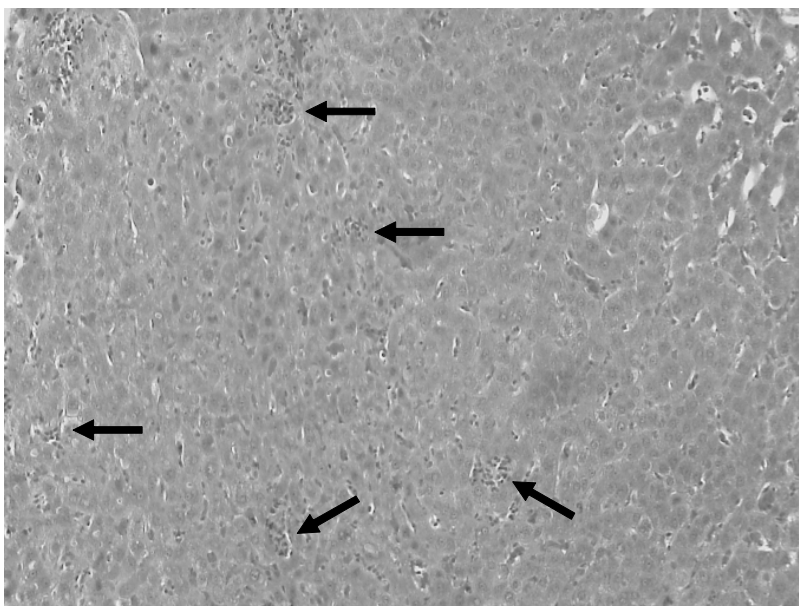


図12 小葉にびまん性にspotty necrosisを認める(矢印)。