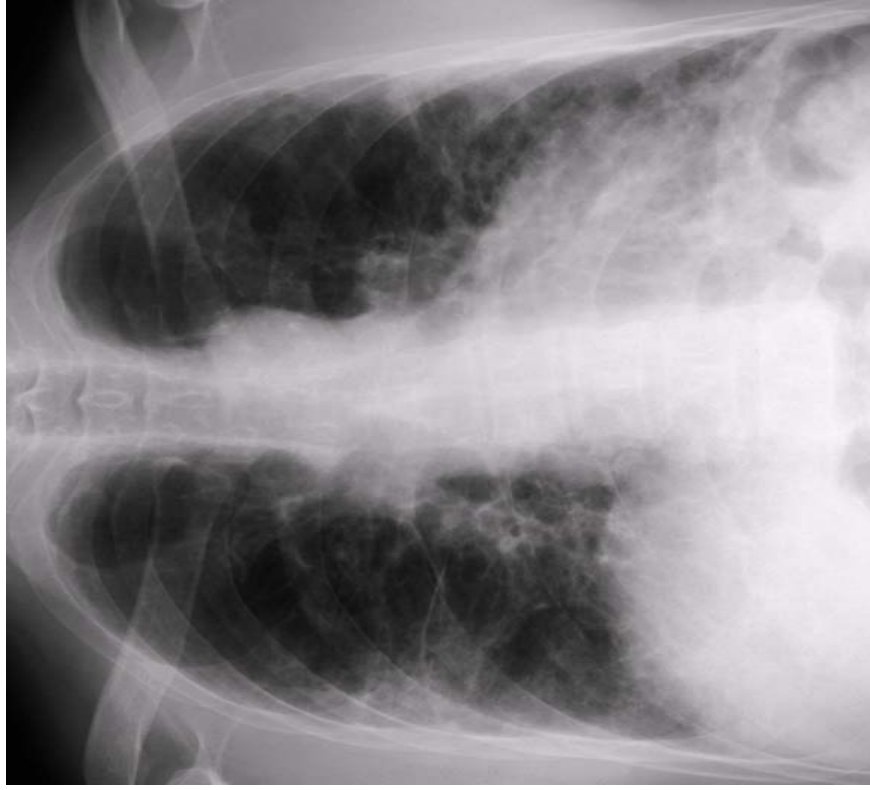
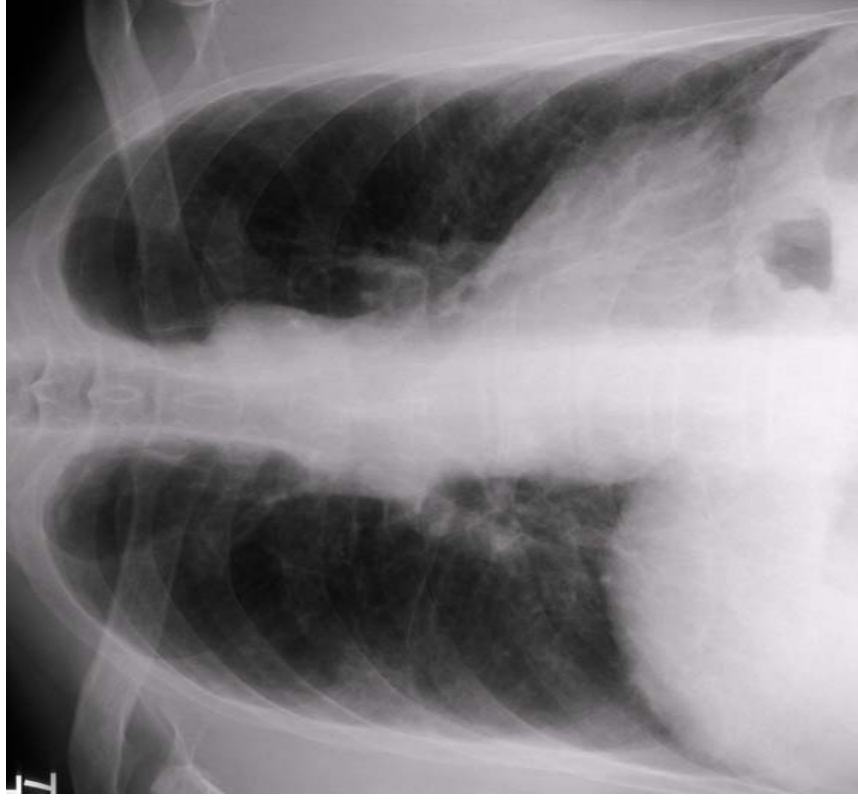


図4. 症例2の胸部エックス線写真



(A) インターフェロン(IFN)投与中



(B) IFN投与中止後

図5. 症例2の胸部CT所見

