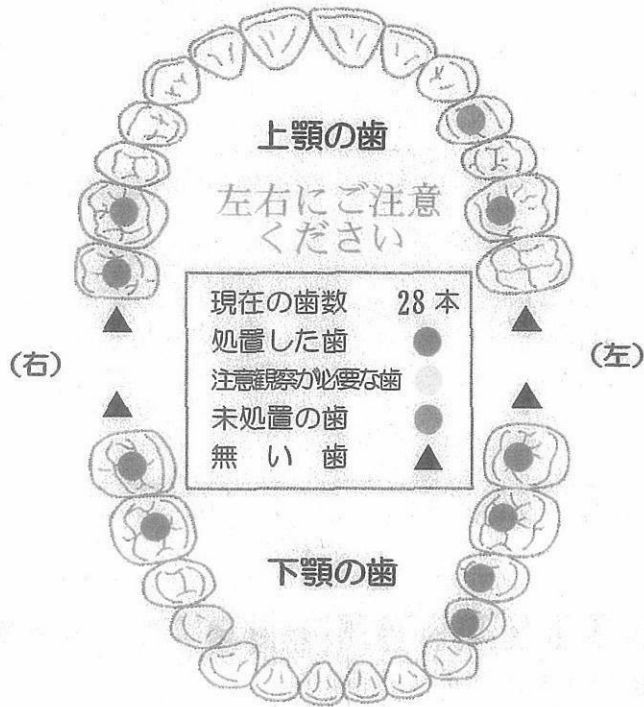



# 歯科健診結果表

利用者 番号	001273972	フガナケンシ タロウ 氏名 検診 太郎	性別：男 年齢：34歳	今回検査日 平成18年 4月12日 前回検査日 平成18年 3月 4日	(B) (B)
-----------	-----------	------------------------	----------------	--	------------

## 歯の診査結果

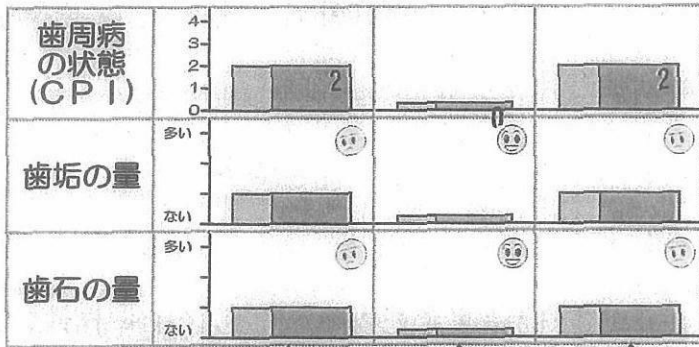


## 噛み合わせの状態



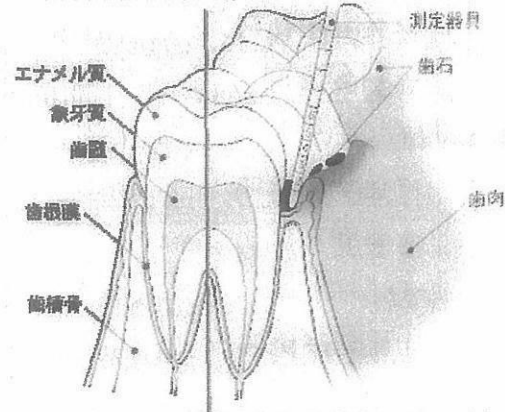
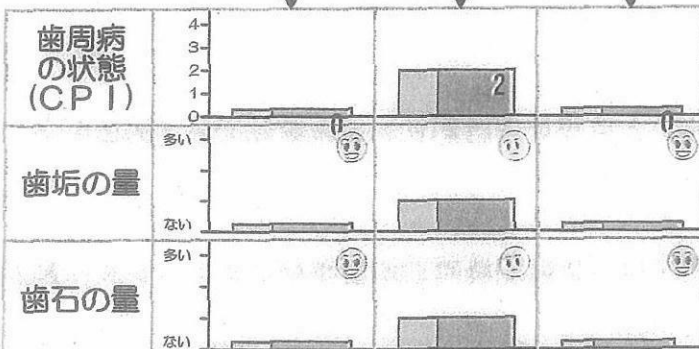
	今回	前回
咬合面積 (mm <sup>2</sup> )	21.6	21.
咬合力 (kg)	8	8
咬合バランス	4	ほぼ安定

## 歯周病の状態・口腔衛生 (CPI)



■ 今回  
■ 前回

- 😊 良好です
- 😐 もう少し
- 😞 大いに改善の余地あり



CPI : 2 歯の根元付近に付いているのが歯石です。色は黒や乳白色です。

## アドバイス

- <歯周病の状態・口腔衛生>  
歯石が沈着している部分があります(左下図参照)。歯石除去・歯面清掃を受けてください。
- <虫歯>  
治療の必要な歯があります(左上図の赤丸印)。
- <咬合>  
食事が食べやすい物ばかりに偏っていませんか。
- <おすすめ口腔ケア>  
毎食後のお口の手入れ(さわやかさと健康を手に入れます)。  
おすすめは定期的な歯科健診や歯石除去(受けてみると快適で安心です)。