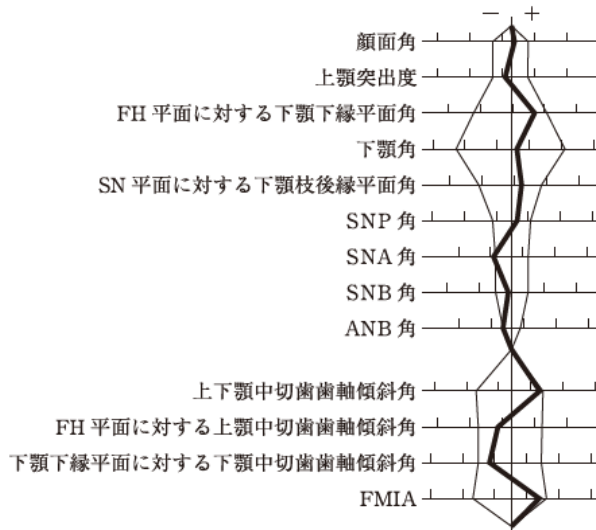


第118回歯科医師国家試験における採点除外等の取扱いをした問題について

問題 A 第 22 問

22 21歳の女性。前歯の咬み合わせが悪いことを主訴として来院した。診断の結果、上顎両側第二小臼歯を抜去後、マルチブラケット装置を用いた矯正歯科治療を行うこととした。初診時の顔面写真(別冊No. 4A)、口腔内写真(別冊No. 4B)及びエックス線画像(別冊No. 4C)を別に示す。セファロ分析の結果を図に示す。



上顎のマルチブラケット装置と併用する適切な矯正装置はどれか。1つ選べ。

- a 急速拡大装置
- b 上顎前方牽引装置
- c クワドヘリックス装置
- d サービカルヘッドギア
- e Nance のホールディングアーチ

(採点上の取り扱い)

採点対象から除外する。

(理 由)

問題として適切であるが、受験者レベルでは難しすぎるため。