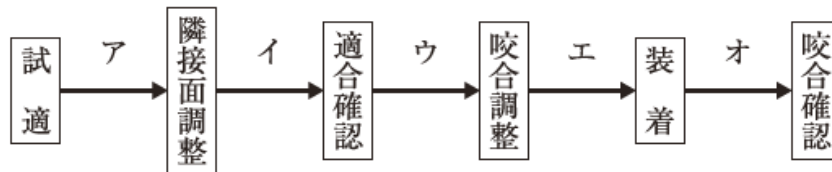


第115回歯科医師国家試験における採点除外等の取扱いをした問題について

C 問題 第 59 問

59 85歳の女性。上顎右側臼歯部の咬合痛を主訴として来院した。軽度認知症の状態で過去にインレーを誤飲したことがあるという。4]と6]の根管治療を行った後、同部の金属冠を製作した。完成後の金属冠の写真(別冊No. 21)を別に示す。一連の治療過程を図に示す。



本症例において、矢印で示す構造を取り除く時期はどれか。1つ選べ。

- a ア
- b イ
- c ウ
- d エ
- e オ

(採点上の取扱い)

複数の選択肢を正解として採点する。

(理 由)

設問が不明確で複数の選択肢が正解と考えられるため。