

PMDA 医療安全情報

(独)医薬品医療機器総合機構

pmda No.43 2014年 3月

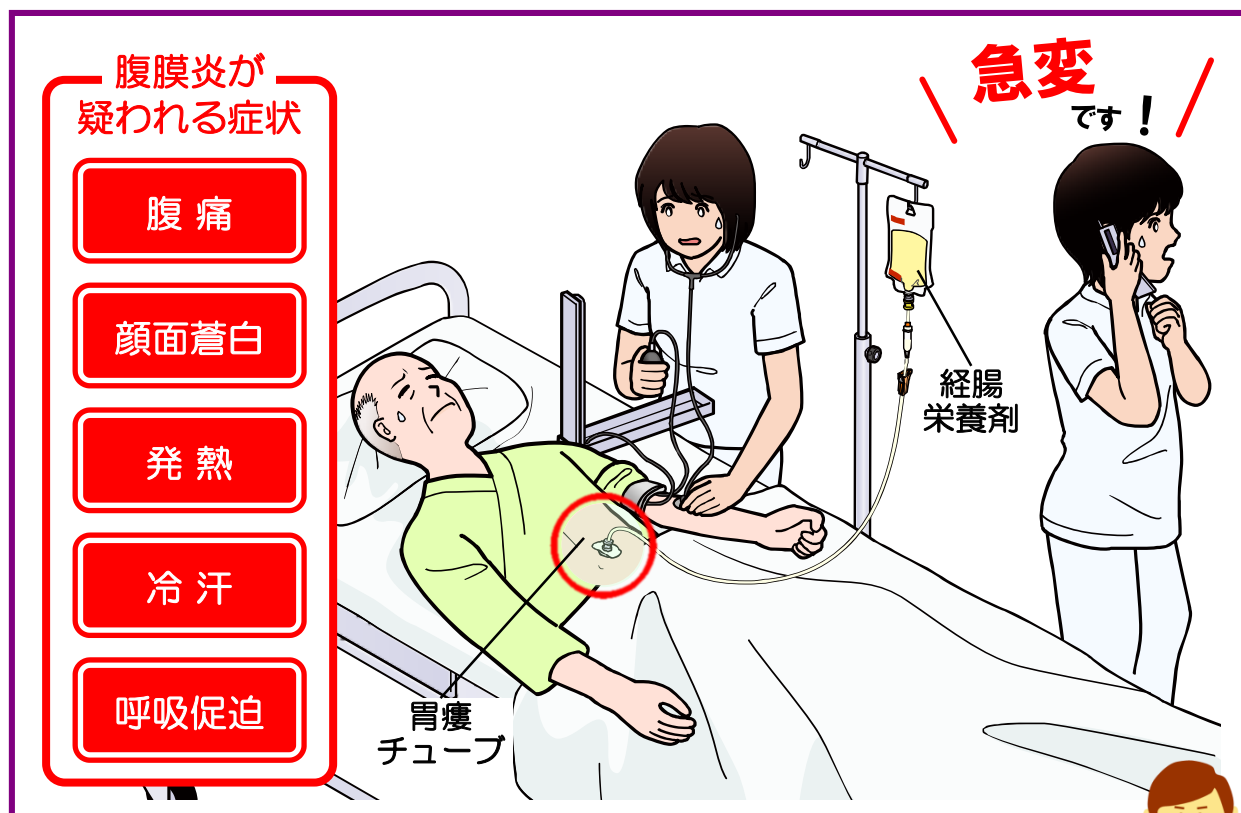胃瘻チューブ取扱い時のリスク

POINT 安全使用のために注意するポイント


(事例) 胃瘻チューブを交換後、栄養剤を注入したところ、患者が腹痛を訴え、血圧低下・顔面蒼白の状態となり、チューブの逸脱による腹膜炎が疑われた。

1 胃瘻チューブの逸脱に対する注意

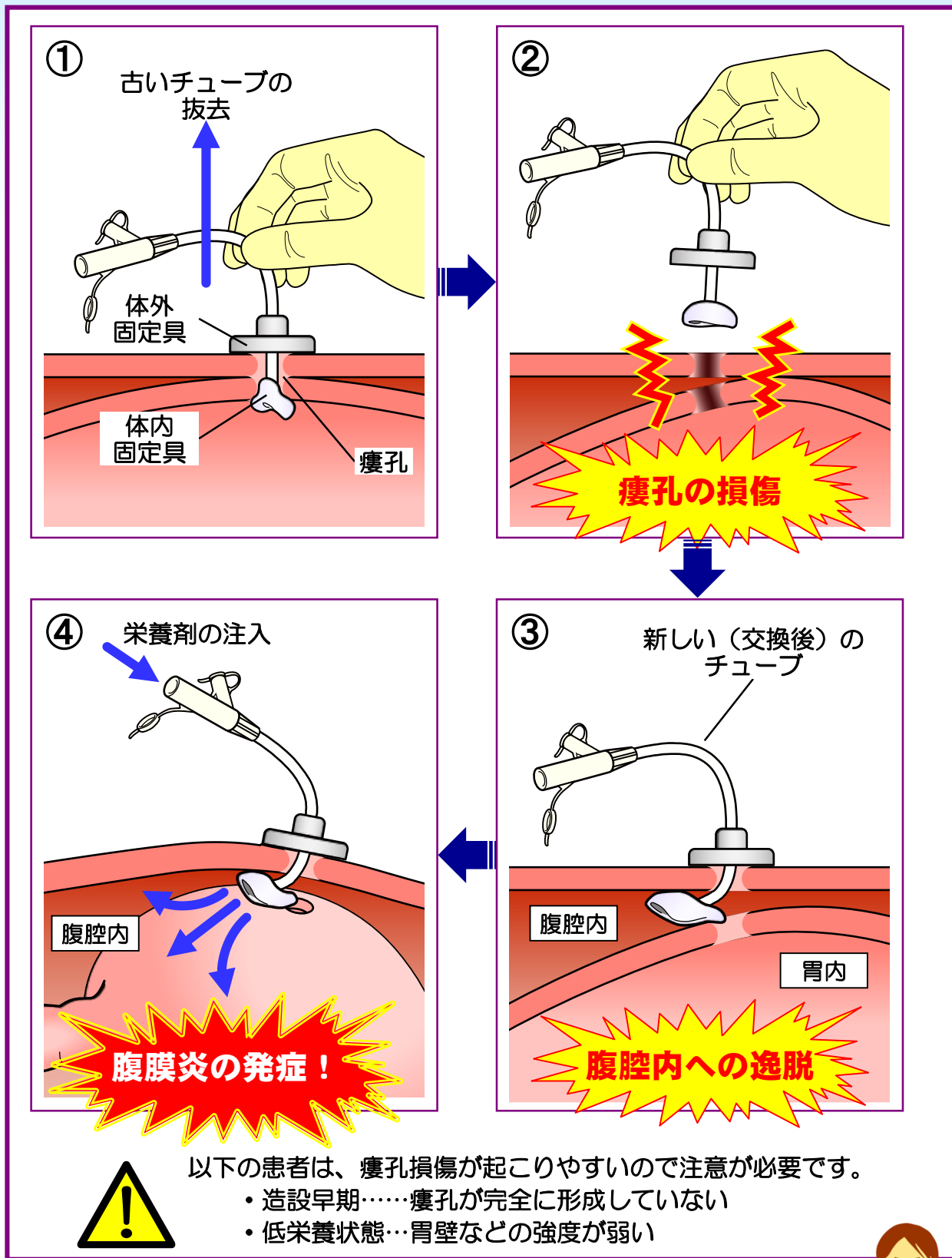
- 胃瘻チューブ交換後は、必ずチューブが胃内に留置されているかを確認すること。



胃瘻チューブが腹腔内に逸脱した状態で栄養剤を注入したために、腹膜炎に至ったとの事例(死亡例を含む)が複数報告されています。



胃瘻チューブの逸脱のメカニズムの一例

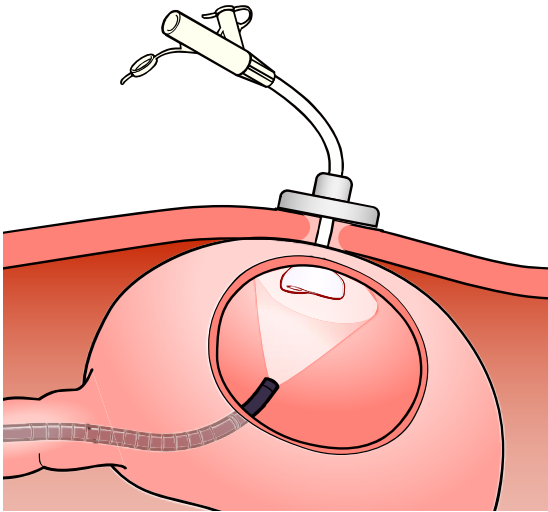


イラストは、胃瘻チューブ**抜去時**に瘻孔を損傷した事例を説明していますが、**挿入時**にも瘻孔損傷が起こることがあります。

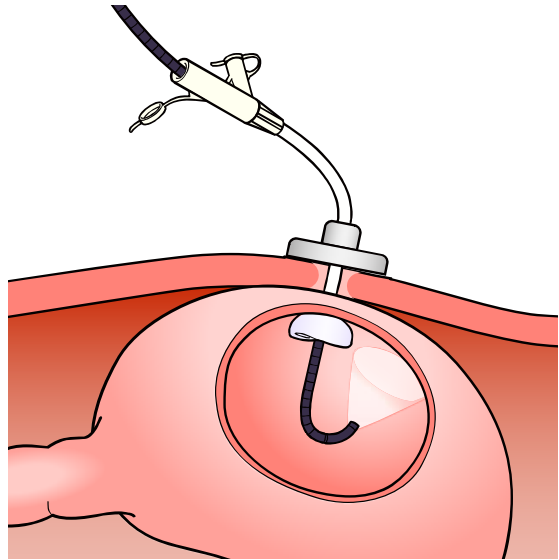


チューブ交換後の確認方法

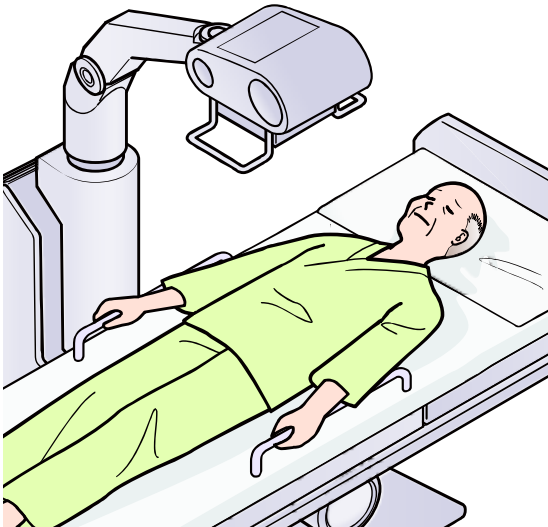
経鼻／経口内視鏡



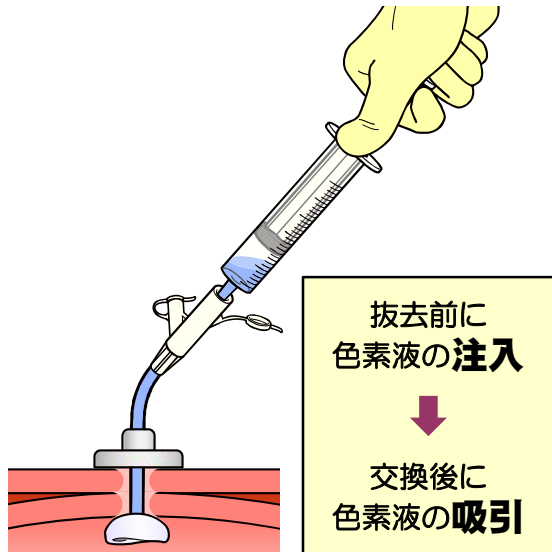
経胃瘻内視鏡



X線透視



色素液の注入



その他

- 送気音による確認
- 胃内容物による確認

(参考)

NPO法人 PEGドクターズネットワーク
「PDNレクチャー Chapter.1 PEG」

<http://www.peg.or.jp/lecture/index.html>

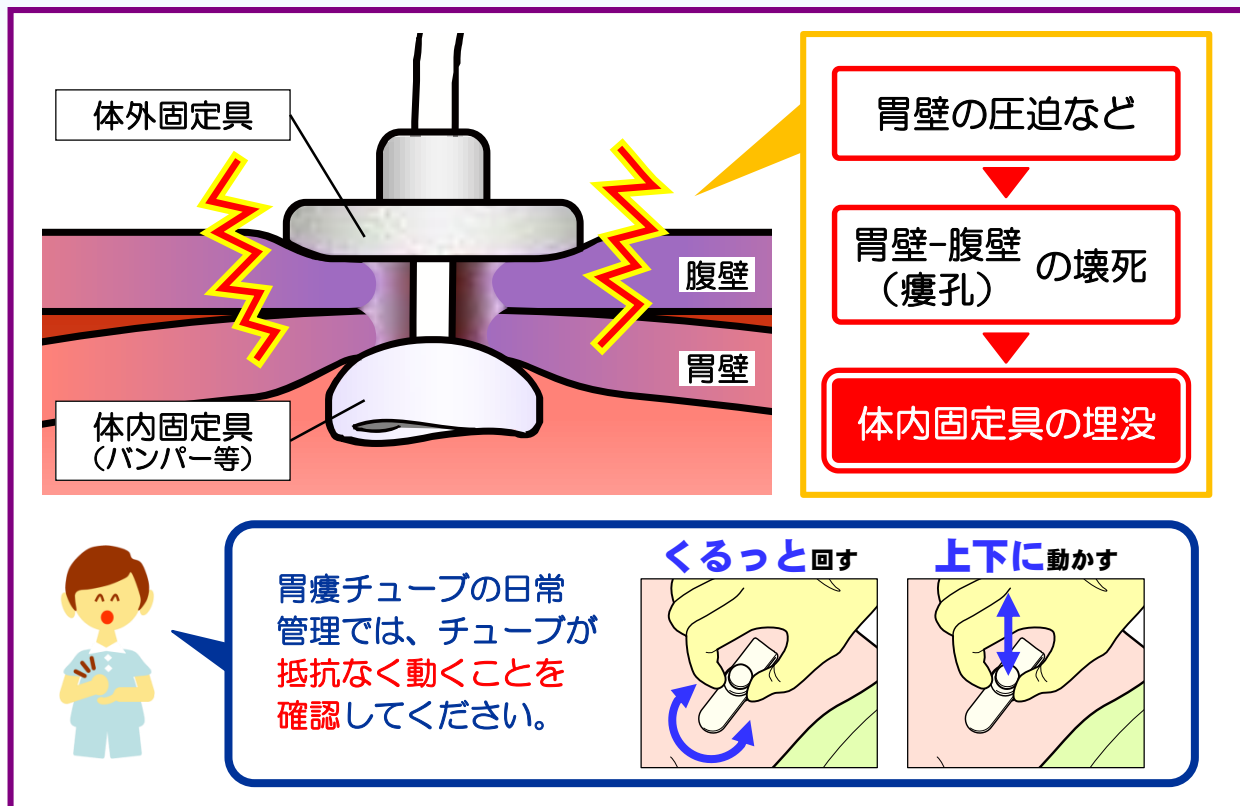
胃瘻チューブ挿入後の留置確認には、様々な方法があります。患者さんの状態や療養環境などに応じた方法で、留置確認を行ってください。



(事例) 栄養剤が注入困難となったため、内視鏡で確認したところ、瘻孔が壊死し、バンパーが瘻孔に埋没していた。(バンパー埋没症候群)

2 バンパー埋没症候群に対する注意

- 体外固定具と体内固定具を、きつく締めすぎないこと。



本医療安全情報に関連した関係団体からのお知らせを、医薬品医療機器情報提供ホームページ (<http://www.info.pmda.go.jp>) > 医療機器関連情報 > 医療安全情報 > 関係団体からの医療安全情報などについてのお知らせ > 「警鐘事例～事例から学ぶ～」(在宅における胃瘻カテーテル交換時のリスク)に掲載しております。

本情報の留意点

- * このPMDA医療安全情報は、公益財団法人日本医療機能評価機構の医療事故情報収集等事業報告書及び薬事法に基づく副作用・不具合報告において収集された事例の中などから、独立行政法人医薬品医療機器総合機構が専門家の意見を参考に医薬品、医療機器の安全使用推進の観点から医療関係者により分かりやすい形で情報提供を行うものです。
- * この情報の作成に当たり、作成時における正確性については万全を期しておりますが、その内容を将来にわたり保証するものではありません。
- * この情報は、医療従事者の裁量を制限したり、医療従事者に義務や責任を課したりするものではなく、あくまで医療従事者に対し、医薬品、医療機器の安全使用の推進を支援する情報として作成したものです。