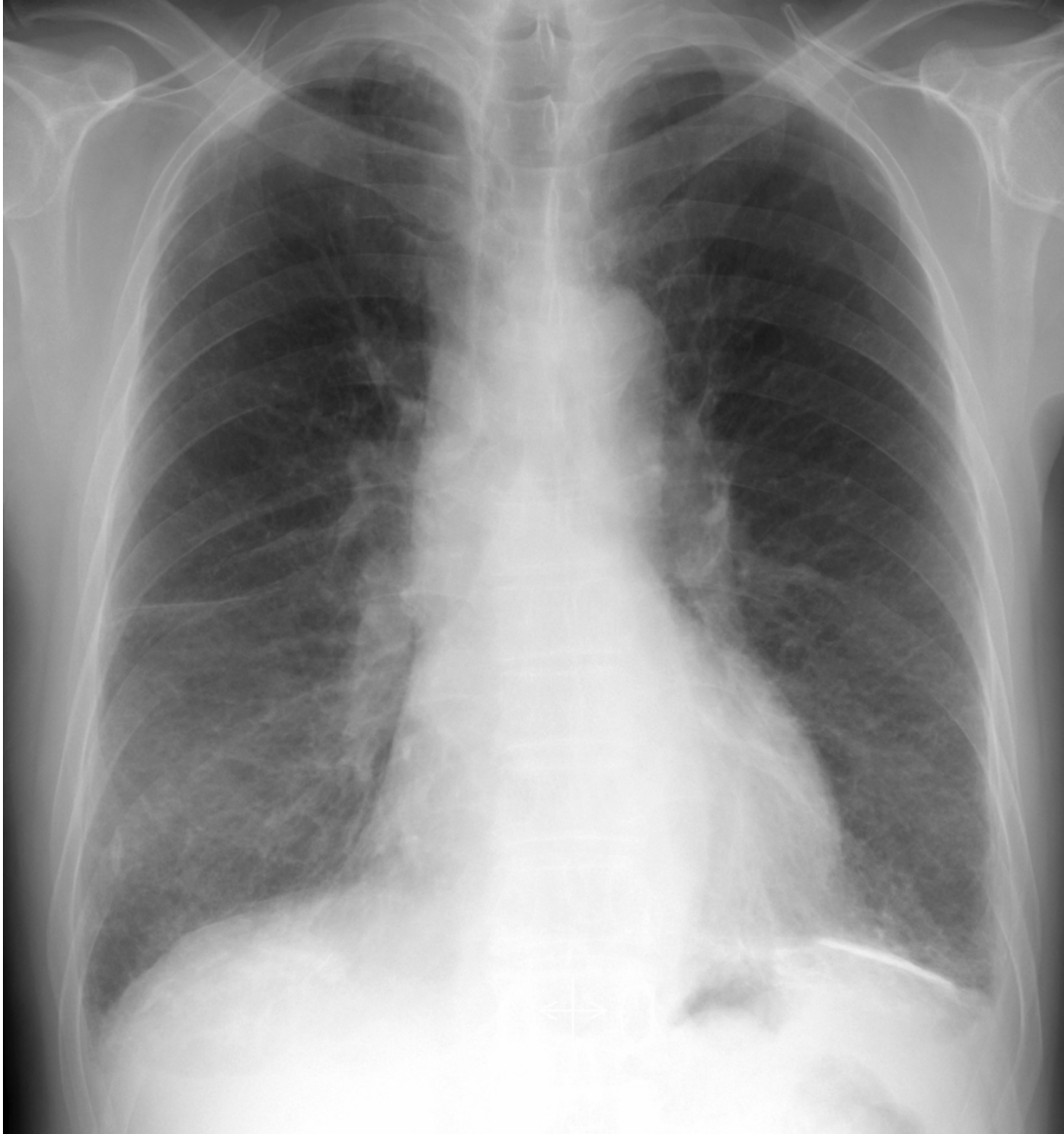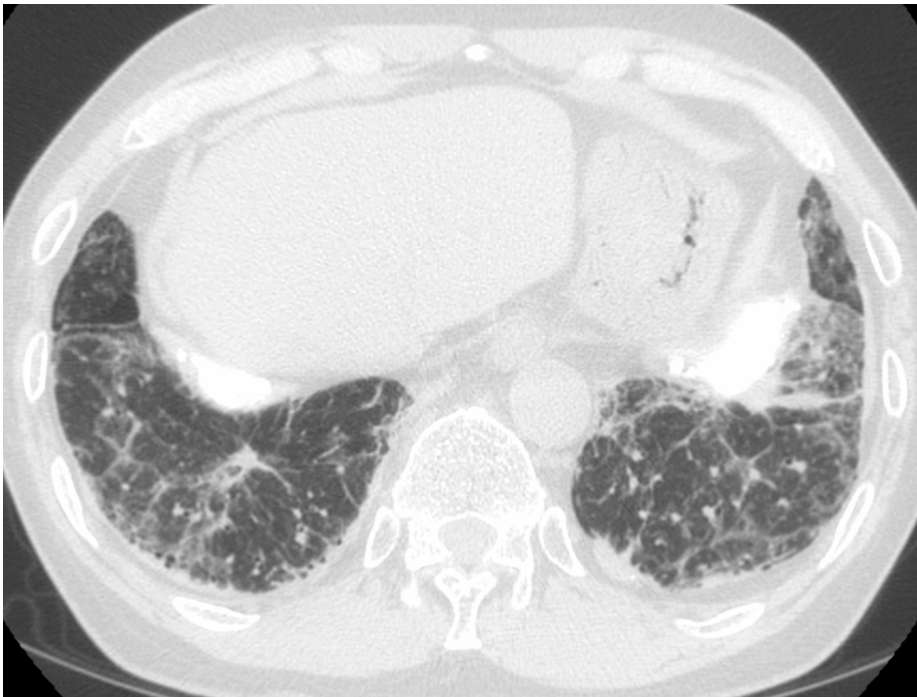
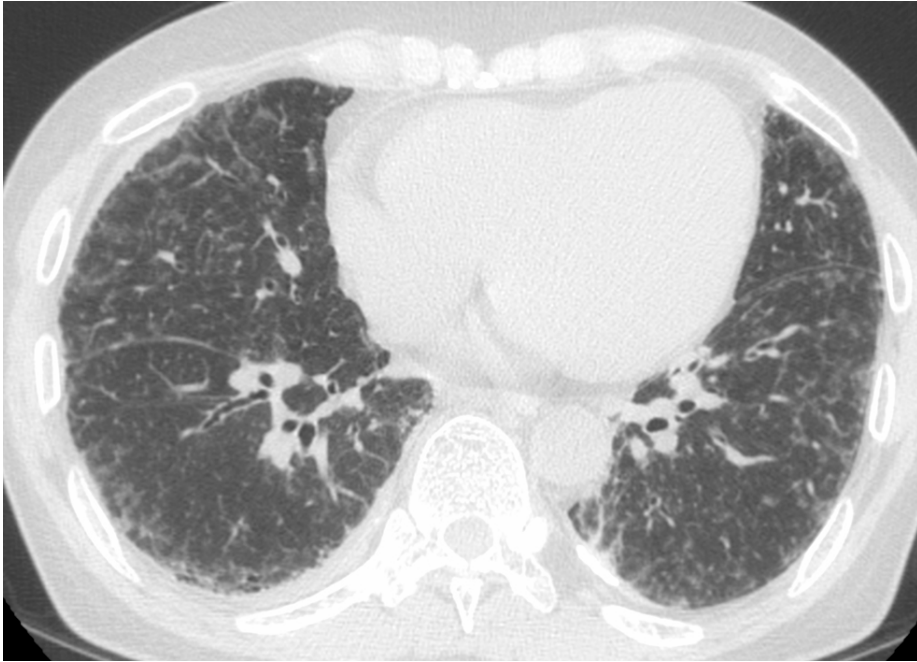


資料 1

症例 11





型分類： 不整形陰影 2 型

作業歴： 石綿（ニチアス勤務 詳しい業務内容は記載なし、昨年死亡）40 年

年齢：70 歳

単純写真撮像形式：シーメンス フラットパネル

CT 画像の有無：あり

画像所見：

胸部 X 線：両側下肺野に網状影が認められる。陰影の広がり第 2 型相当である。両側横隔膜に石灰化胸膜プラークがみられる。

胸部 CT：両肺の左側優位に胸膜下曲線状影と小葉中心性粒状影がみられ、後者は肺内層にもみられる。下葉では索状影や小葉間隔壁肥厚も認められる。両側性に横隔膜面に著明な石灰化胸膜プラークがみられる。