

先進医療の名称	自家嗅粘膜移植による損傷脊髄機能の再生治療
適応症	
<p>下肢完全運動麻痺を呈する、受傷後 6 ヶ月以上経過した脊髄損傷</p>	
内容	
<p>(先進性)</p> <p>脊髄損傷によって脊髄に非可逆的な損傷が及ぶと四肢の運動及び知覚麻痺や膀胱直腸障害等の回復は望めない。これまでに骨髄細胞を用いた臨床研究や、ES細胞もしくはiPS細胞を用いた基礎研究が行われているが、倫理的問題と安全性の問題を解決した、有効性の検証された慢性期脊髄損傷に対する治療法はまだ存在しない。そのような状況の中、国立エガス・モニツ病院(ポルトガル・リスボン)のCarlos Limaらが、自家嗅粘膜移植による損傷脊髄の再生医療法を開発し、回復効果が認められたことを報告した。嗅神経は神経再生が終生行われる部位である。嗅粘膜は嗅神経の再生機能を担っており、神経幹細胞、神経栄養因子の分泌と軸索経路の形成に寄与する嗅神経鞘細胞と細胞外マトリックスを含んでいる。嗅粘膜組織は慢性期脊髄損傷治療に必要とされる神経細胞の補填、軸索伸長因子と軸索伸長する足場の条件を満たしている。一方慢性期損傷脊髄ではグリア瘢痕組織が認められ、軸索再生を阻む事がわかっている。我々は、Carlos Limaらの方法を用いる自家嗅粘膜移植法を2007年より臨床研究として開始し、その安全性と効果を検討してきた日本国内唯一の施設であり、先進性は極めて高い。</p> <p>(概要)</p> <p>自家嗅粘膜移植では、全身麻酔下に患者自身の鼻腔内に存在する嗅粘膜組織を内視鏡下に摘出する。そして摘出した嗅粘膜を手術室内で洗浄、細切後、脊髄損傷部位に存在する瘢痕組織を摘出して作製した移植床に直ちに移植する。移植後は少なくとも 1 年間は週 3 5 時間程度のリハビリテーションプログラムを遂行し、軸索再生と新たに獲得された神経回路の維持の為に訓練を行っていく。</p> <p>(効果)</p> <p>アメリカ脊髄損傷協会 (ASIA) が開発した ASIA 機能障害尺度と神経生理学的検査での改善が期待できる。Carlos Limaらは20名の両下肢完全運動麻痺の脊髄損傷慢性期患者に自家嗅粘膜移植を施行し、術後12～45ヵ月(平均27.7ヵ月)の観察期間で、ASIA 分類において6名がAからCへ、3名がBからCへ、そして2名がAからBへと回復している。2010年4月までに我々は計4例に自家嗅粘膜移植術を施行している。筋電図測定では、4例中1例で下部腹直筋と大腿筋膜筋膜張筋で筋電図波形が出現し、別の1例では下部腹直筋の筋電図波形の出現を認めている。またもう1例では大腿・下腿筋群で筋電図波形の出現を認めている。研究参加期間を終えた2例のうち1例は、現在元の職場で元の仕事をしており、通院によるリハビリを継続している。もう1例は現在通院リハビリ継続中である。</p> <p>(先進医療に係る費用)</p> <p>752,300円</p> <p>(実施科)</p> <p>脳神経感覚器外科学講座</p>	

先進医療評価用紙（第2号）

当該技術の医療機関の要件（案）

先進医療名及び適応症： 自家嗅粘膜移植による損傷脊髄機能の再生治療	
I. 実施責任医師の要件	
診療科	<input type="checkbox"/> 要 (脳神経外科又は整形外科)・不要
資格	<input type="checkbox"/> 要 (脳神経外科専門医又は整形外科専門医)・不要
当該診療科の経験年数	<input type="checkbox"/> 要 (10) 年以上・不要
当該技術の経験年数	<input type="checkbox"/> 要 (3) 年以上・不要
当該技術の経験症例数 注1)	実施者〔術者〕として (3) 例以上・不要 助手又は術者として () 例以上・ <input type="checkbox"/> 不要
その他（上記以外の要件）	
II. 医療機関の要件	
診療科	<input type="checkbox"/> 要 (脳神経外科又は整形外科並びに麻酔科、耳鼻咽喉科、リハビリテーション科、病理診断科及び泌尿器科)・不要
実施診療科の医師数 注2)	<input type="checkbox"/> 要・不要 具体的内容： 常勤の専門医2名以上
他診療科の医師数 注2)	<input type="checkbox"/> 要・不要 具体的内容： 麻酔科標榜医
その他医療従事者の配置 (薬剤師、臨床工学技士等)	<input type="checkbox"/> 要 (臨床検査技師1名)・不要
病床数	<input type="checkbox"/> 要 (20床以上)・不要
看護配置	<input type="checkbox"/> 要 (10 対1看護以上)・不要
当直体制	<input type="checkbox"/> 要 ()・不要
緊急手術の実施体制	<input type="checkbox"/> 要・不要
院内検査（24時間実施体制）	<input type="checkbox"/> 要・不要
他の医療機関との連携体制 (患者容態急変時等)	要・ <input type="checkbox"/> 不要 連携の具体的内容：
医療機器の保守管理体制	<input type="checkbox"/> 要・不要
倫理委員会による審査体制	<input type="checkbox"/> 要・不要 審査開催の条件：必要な場合に事前に開催すること。
医療安全管理委員会の設置	<input type="checkbox"/> 要・不要
医療機関としての当該技術の実施症例数	<input type="checkbox"/> 要 (3 症例以上)・不要
その他（上記以外の要件、例；遺伝カウンセリングの実施体制が必要 等）	
III. その他の要件	
頻回の実績報告	<input type="checkbox"/> 要 (6 月間又は 10 症例までは、毎月報告)・不要
その他（上記以外の要件）	

注1) 当該技術の経験症例数について、実施者〔術者〕としての経験症例を求める場合には、「実施者〔術者〕として () 例以上・不要」の欄を記載すること。

注2) 医師の資格（学会専門医等）、経験年数、当該技術の経験年数及び当該技術の経験症例数の観点を含む。例えば、「経験年数〇年以上の△科医師が□名以上」。なお、医師には歯科医師も含まれる。

「自家嗅粘膜移植による損傷脊髄機能の再生治療」

についての意見書

脊髄損傷は、非可逆的な損傷により、四肢の運動及び感覚麻痺、膀胱直腸障害などによる著しいADLの低下をきたす一方で、リハビリテーション以外の有効な治療法がなく、新たな治療法の出現が待ち望まれている。

本技術は、嗅粘膜を用い脊髄損傷部へ移植することにより脊髄神経再生を促すものである。嗅粘膜は嗅神経の再生機能を担っていることから、神経幹細胞やその他の神経再生に関与する組織を含んでおり、慢性期脊髄損傷治療に必要な条件を満たしていると考えられる。

これまでの海外での知見、国内での知見を勘案すると、有効性・安全性等については、別紙に記載するとおりであり、慢性期脊髄損傷の患者に限り先進医療を実施することは妥当と考える。

一方で、合併症として報告されている感染への対策を十分に講じておく必要があることや、多数の診療科の協力が必要であることなどから、比較的大規模な医療機関において実施されることが妥当と考えられる。

先進医療専門家会議 構成員 戸山 芳昭

先進医療名称：自家嗅粘膜移植による損傷脊髄機能の再生治療

先進性

脊髄損傷による完全運動麻痺患者への治療法はリハビリテーション以外になく、再生医療として期待されるiPS等の幹細胞治療も慢性期には効果を示さない。

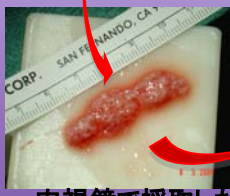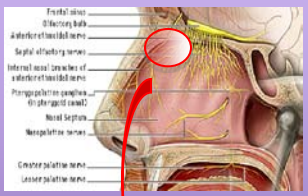
嗅粘膜組織は嗅神経の再生機能を担っており、**神経幹細胞**、**神経栄養因子**と軸索形成に寄与する**嗅神経鞘細胞**と**細胞外マトリックス**を含んでいる。嗅粘膜組織は慢性期脊髄損傷治療に必要とされる**神経細胞の補填**、**軸索伸長因子**と**軸索伸長する足場**の条件を満たしている。脊髄神経再生の移植片として有用である。

自家嗅粘膜移植法は、リスボンと大阪大学で臨床研究が施行されてきた。倫理的問題また移植による拒絶反応もない。我々は2007年より臨床研究を開始し、その安全性と効果を検討してきた**日本国内唯一の施設**であり、先進性は極めて高い。

概要

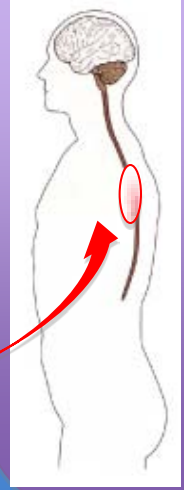
評価項目：ASIA score(米国脊髄損傷協会評価スコア)、MRI、筋電図、MEP(運動誘発電位)、SEP(体性感覚誘発電位)、MEG(脳磁図)、他より安全性と有効性を評価

内視鏡による自家嗅粘膜の採取

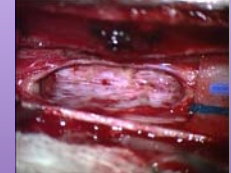

内視鏡で採取した嗅粘膜を細切
嗅覚は術後24週で回復

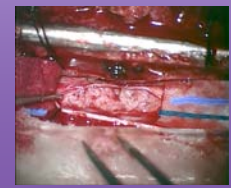
脊髄損傷部へ移植



脊髄損傷部位の瘢痕組織を切除し、採取した患者自身の嗅粘膜をその摘出腔に移植する



摘出腔



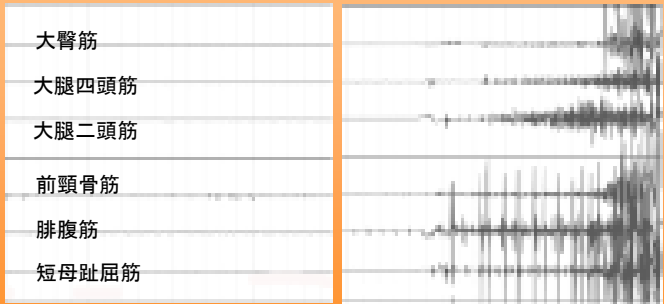
移植後

移植後、専門施設で48週間のリハビリテーション

期待される効果

術前

術後48週

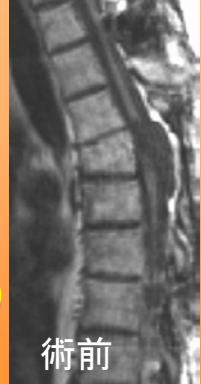

下腿筋群で随意筋電図波形出現

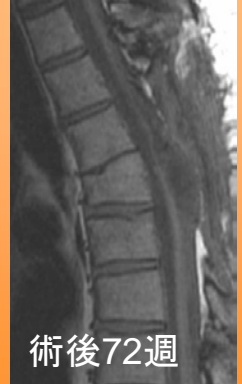完全両下肢運動麻痺脊髄損傷慢性期患者4名において

- ・体幹支持能力の向上し、日常生活が改善(4名)
- ・ASIA score A→Cと改善(2名)
- ・大腿屈曲(2名)と下腿伸展が可能(1名)
- ・装具下での歩行(杖歩行)可能(2名)

MRI



術前



術後72週

術後感染・腫瘍発生なし

【嗅粘膜移植の有用性について】

Background/objective. Basic science advances in spinal cord injury (SCI) are leading to novel clinical approaches. The authors report a prospective, uncontrolled pilot study of the safety and outcomes of implanting olfactory mucosal autografts (OMA) in 20 patients with chronic, sensorimotor complete or motor complete SCI. **Methods.** Seven paraplegic and 13 tetraplegic subjects (17 men and 3 women; 19-37 years old) who sustained a traumatic SCI 18 to 189 months previously (mean = 49 months) were enrolled. Preoperative rehabilitation that emphasized lower extremity stepping using either overground walking training or a robotic weight-supported treadmill training was provided for 25 to 39 hours per week for a median of 4 months at 3 sites. No change in ASIA Impairment Scale (AIS) motor scores for the lower extremities or AIS grades of completeness was found. OMAs were transplanted into 1.3- to 4-cm lesions at C4-T12 neurological levels after partial scar removal. Therapy was continued postoperatively. Preoperative and postoperative assessments included AIS scores and classification, electromyography (EMG) of attempted voluntary contractions, somatosensory evoked potentials (SSEP), urodynamic studies with sphincter EMG, spinal cord magnetic resonance imaging (MRI), and otolaryngology and psychology evaluations. The Functional Independence Measure (FIM) and Walking Index for Spinal Cord Injury (WISCI) were obtained in 13 patients. **Results.** All patients survived and recovered olfaction. One patient was rehospitalized for aseptic meningitis. Minor adverse events occurred in 4 others. The mean duration of follow-up was 27.7 months (range = 12-45 months). By MRI, the lesion site was filled in all patients with no neoplastic overgrowth or syringomyelia. AIS grades improved in 11 of 20 patients, 6 (A → C), 3 (B → C), and 2 (A → B), and declined in 1 (B → A). Improvements included new voluntary EMG responses (15 patients) and SSEPs (4 patients). Scores improved in the FIM and WISCI (13/13 tested), and urodynamic responses improved in 5 patients. **Conclusion.** OMA is feasible, relatively safe, and possibly beneficial in people with chronic SCI when combined with postoperative rehabilitation. Future controlled trials may need to include a lengthy and intensive rehabilitation arm as a control.

Table 4. Summary of Outcome Measures

	Pre ± SD	Post ± SD	Post-Pre	N	Z
ASIA motor arms (tetraplegics)	19.0 ± 14.5	23.5 ± 13.3	4.54	13 ^a	-2.59
ASIA motor legs	0	4.95 ± 7.1	4.95	20 ^a	-2.67
Paraplegics	0	9.3 ± 8.8	9.3	7	
Tetraplegics	0	2.6 ± 4.9	2.6	13	
ASIA light touch	42.7 ± 19.5	60.7 ± 28.0	18.0	20 ^a	-2.82
Paraplegics	56.4 ± 10.5	80.0 ± 20.6	23.6	7	
Tetraplegics	35.4 ± 19.5	50.4 ± 26.5	15.0	13	
ASIA pin prick	38.9 ± 19.3	54.6 ± 29.8	15.75	20 ^a	-2.8
Paraplegics	56.1 ± 10.7	77.4 ± 22.3	21.3	7	
Tetraplegics	29.6 ± 16.4	42.4 ± 26.3	12.8	13	
WISCI	0.15 ± 0.38	7.3 ± 2.6	7.15	13 ^b	-3.19
Paraplegics	0	9.6 ± 1.5	9.6	5	
Tetraplegics	0.3 ± 0.5	5.9 ± 2.0	5.6	8	
FIM	71.8 ± 20.9	86.8 ± 25.9	15.0	13 ^b	-3.18
Paraplegics	90 ± 12.2	110 ± 9.0	20.0	5	
Tetraplegics	60.5 ± 16.9	72.3 ± 21.8	11.8	8	

Abbreviations: SD, standard deviation; WISCI, Walking Index for Spinal Cord Injury; FIM, Functional Independence Measure.

ASIA: アメリカ脊髄障害協会機能尺度 FIM: 機能自立度評価 WISCI: 歩行能力評価

術前リハビリテーションを行い、運動機能改善の認められなかった7人の胸髄損傷患者と13人の頸髄損傷患者に対し嗅粘膜移植術を施行した。

上図は術前と術後のASIA、WISCIとFIMを比較したものである。

本研究の結果から慢性期脊髄損傷患者に嗅粘膜移植術と術後のリハビリテーションを行うことで、運動機能が改善する可能性が示された。

出典: **Olfactory Mucosal Autografts and Rehabilitation for Chronic Traumatic Spinal Cord Injury**

Carlos Lima, MD, Pedro Escada, MD, José Pratas-Vital, MD, Catarina Branco, MD, Carlo Alberto Arcangeli, MD, Giovanna Lazzeri, MD, Carlos Alberto Santana Maia, MD, Clara Capucho, MD, Armando Hasse-Ferreira, MD, and Jean D. Peduzzi, PhD

Hospital de Egas Moniz, Centro Hospitalar de Lisboa Ocidental, Lisbon, Portugal

Neurorehabil Neural Repair. 2010 Jan;24(1):10-22