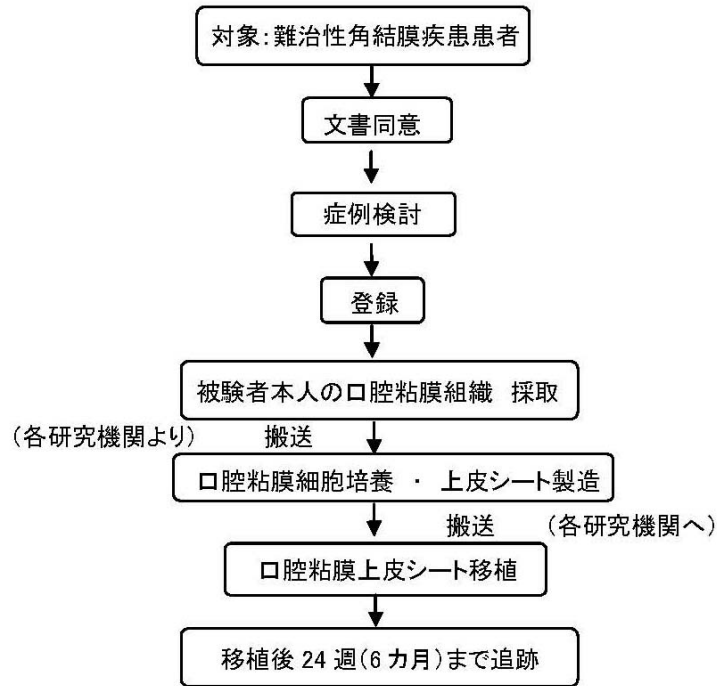


研究の流れを示した図やイラストなど
<シエーマ>



対象疾患

難治性の角結膜疾患

(スチーブンス・ジョンソン症候群、眼類天疱瘡、重症熱・化学腐食)

症例数 30 例

視力回復目標群 18 例(各疾患群 6 例)
 上皮修復目標群 6 例(疾患を問わず 6 例)
 癒着解除目標群 6 例(疾患を問わず 6 例)

治療及び観察期間

移植終了後 24 週(6 ヶ月)

主要エンドポイント

①有効性

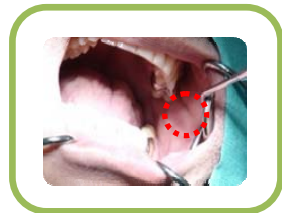
- 1) 移植前から移植後 24 週の遠見(5m)視力の変化
- 2) 移植前から移植後 24 週の上皮異常総合スコア(眼科所見 A におけるスコアのうち、上皮欠損、結膜侵入、血管侵入のスコア値の和)の変化
- 3) 移植前から移植後 24 週の眼科所見 A における結膜囊癒着スコア(上下の和)の変化

②安全性

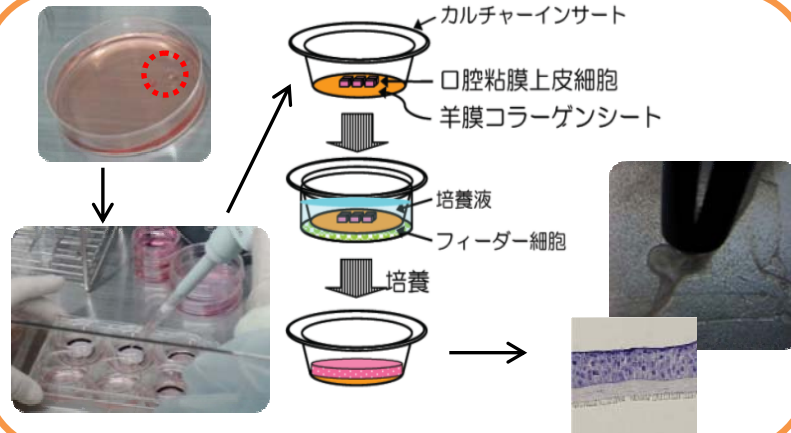
移植後から移植後 24 週までのあらゆる有害事象の発現頻度と重症度

先端医療センター細胞培養施設 (CPC)

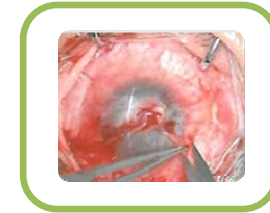先端医療センター病院



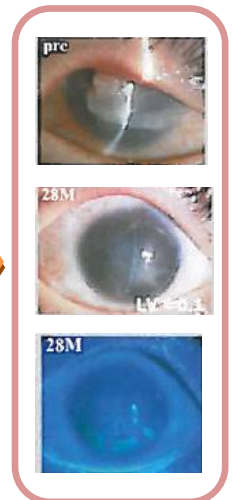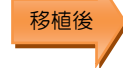京都府立医科大学附属病院



先端医療センター病院



京都府立医科大学附属病院



口腔粘膜組織採取

培養・製造

上皮シート移植

治療経過