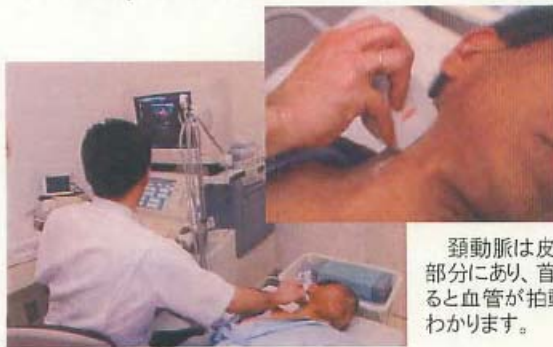

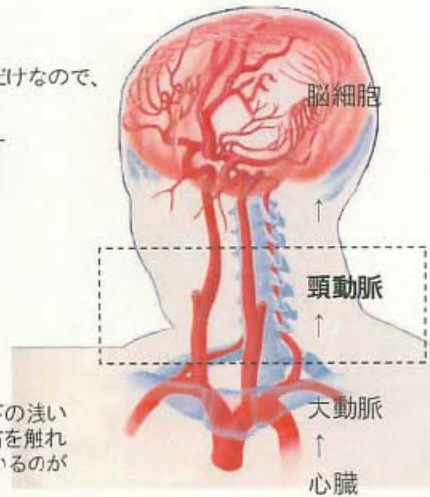けいどうみやくちようおんぱいんさ **心筋梗塞、脳梗塞を発症する前に**
頸動脈超音波検査 ~ 早期の血管の異常(動脈硬化)を見逃さない

頸動脈超音波検査とは

- 1 検査は横になり首にゼリー状の液を塗って超音波をあてるだけなので、検査に伴う痛みや苦痛はありません
- 2 心臓から頭に向かう首の左右の大きな血管を画像で見ます

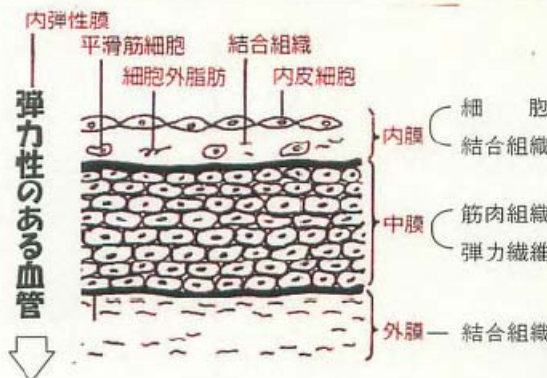


頸動脈は皮膚の下の浅い部分にあり、首の左右を触れると血管が拍動しているのがわかります。



頸動脈の構造はどうなっているの

心臓が収縮期し血液を送り出す圧に耐えられる
 3層構造の壁の厚い弾性血管



弾力性のある血管

弾力ある血管の材料は血液の質

総たんぱく (6.5~8.0)
 アルブミン (4.0~5.0)
 LDL コレステロール (80~120)

血管の動脈硬化をすすめる因子

※危険因子が重なり合うことで危険性が高まる

- ★ 内臓脂肪の蓄積
 腹囲測定 男性 85cm以上
 女性 90cm以上
- ☆ 高血圧 130/85 以上
- ☆ 高脂血症
 中性脂肪 150 以上
 低 HDL コレステロール 40 未満
- ☆ 高血糖 空腹時血糖 110 以上
 (メタボリックシンドロームの診断基準
 ★は必須 ☆2つ以上)
- ☆ 高尿酸血症 7.0mg/dl以上
- ※単独の危険因子
 LDL コレステロール 140 以上

凹凸のある弾力を失った血管

