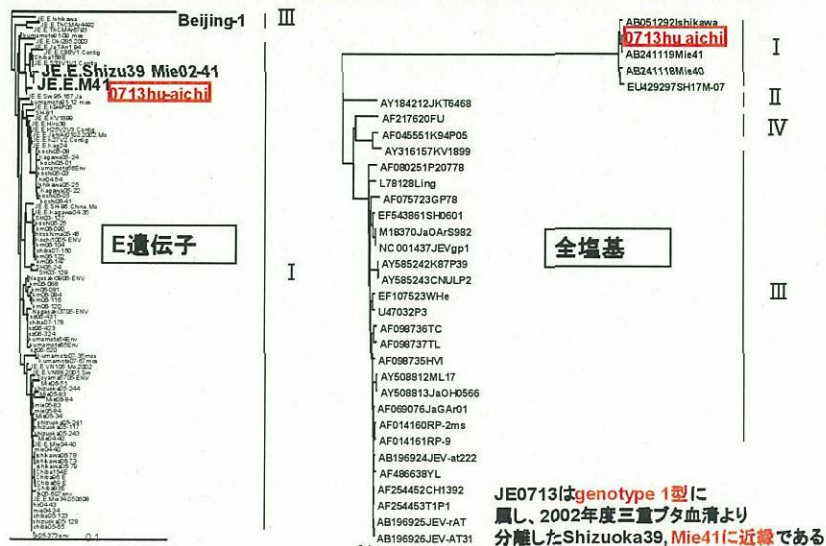


入院後経過

- 抗生剤と抗ウイルス剤が投与されたが、病状は悪化。
- 第3病日 見当識障害出現、項部硬直(+)、Babinski(+)
髄液検査で単核球優位の細胞数増加。
- 第4病日 意識障害が高度となり、呼吸障害も出現
→人工呼吸管理。
- 第5病日 頭部MRI画像所見と髄液細菌培養陰性
→ウイルス性脳炎が疑われた。
- 第6病日 ステロイドパルス療法を開始。
その後、意識レベルは徐々に改善してきたが、
四肢は完全麻痺状態であった。
- 第13病日 突然除脈となり、心停止で死亡→剖検施行。

日本脳炎死亡例より分離したウイルスの系統樹解析



日本脳炎ウイルス遺伝子型

- 我が国の日本脳炎遺伝子1型ウイルスでも脳炎死亡例が確認された。中国、ベトナムでも日本脳炎遺伝子1型ウイルスによる脳炎重症例は報告されている。
- 日本脳炎ウイルスの遺伝子型で病原性の強弱を論じるべきではない。