

1. 振動障害の認定を受けた患者（振動障害者）33名と対照者25名を対象に、正中・尺骨神経伝導検査の測定を行った。
2. 正中・尺骨神経の運動・感覚神経伝導検査では、振動障害患者では、年齢補正した正常値と比較し、異常の数から症度分類を行った。
3. 神経伝導検査による症度分類はストックホルム・ワークショップ・スケールや労働省分類と有意に相関し、有用性が示唆された。
4. 神経伝導検査は障害の存在を確認することには優れているが、原因を特定することは困難であるため、振動障害の診断にあたっては、他の検査や臨床所見などと合わせて総合的に判断することが必要である。
5. 今後の課題としてこの神経伝導検査による症度分類と他の検査とを組み合わせることで総合的な振動障害の評価基準の作成が必要である。

(7) MRIによる筋の機能評価検査

① 目的

振動障害における運動機能評価は関節機能と筋力評価を中心に行われる。しかし従来の握力・徒手筋力テストなどの筋力評価法では、常に被検者自身の最大努力が測定的前提条件となっており、客観的な評価方法としては問題が多い。

末梢神経障害による骨格筋の脱神経状態の評価に関しては、MRIのT2強調画像が有用であることが判明しており、本法は検者の技量や被検者の状態に影響されることがなく、常に安定した客観的所見を得ることが可能である。振動障害の運動機能評価に関しても、前腕および手部のMRI検査で異常所見が評価できることを平成14年度～16年度厚生労働省委託研究により報告してきたが、今回本検査手技の実効性を評価・検討するため実証検査を実施した。

② 方法

徳島健生病院、岩見沢労災病院および美唄労災病院において振動障害患者および対照群の前腕・手部のMRI検査を以下の要領で施行した。

撮像部位は前腕中央部および手掌中央部の2カ所で、それぞれ横断面での評価を行った。検査時間の関係で、MRIの撮像は振動障害症例では患側（両側に訴えのある症例では利き手側）、対照症例では利き手側の片側のみ施行した。

徳島健生病院におけるMRI検査条件を示す。

機種 GP flexL1、撮像条件は以下の如くである。

前腕部	撮像方法	TR(ms)	TE(ms)	FOV	Matrix	加算回数	スライス厚
T1強調画像	SE	450	15	16 x 16cm	192x336	1	7mm
T1強調脂肪抑制画像	SE	460	15	16 x 16cm	192x336	1	7mm
T2強調画像	FSE	3000	100	16 x 16cm	224x256	2	7mm
T2強調脂肪抑制画像	FSE	3000	100	16 x 16cm	224x256	2	7mm
手 部							
T1強調画像	SE	450	15	16 x 16cm	192x336	1	7mm
T1強調脂肪抑制画像	SE	460	15	16 x 16cm	192x336	1	7mm
T2強調画像	FSE	3000	100	16 x 16cm	192x256	3	7mm
T2強調脂肪抑制画像	FSE	3000	100	16 x 16cm	192x256	3	7mm

岩見沢労災病院におけるMRI検査条件を示す。
機種 Signa 1.5T、撮像条件は以下の如くである。

前腕部	撮像方法	TR(ms)	TE(ms)	FOV	Matrix	加算回数	スライス厚
T1強調画像	SE	440	16	16 x 12cm	256x192	1	7mm
T1強調脂肪抑制画像	SE	440	16	16 x 12cm	256x192	1	7mm
T2強調画像	FSE	3000	105	16 x 12cm	256x192	5	7mm
T2強調脂肪抑制画像	FSE	3000	105	16 x 12cm	256x192	5	7mm
手 部							
T1強調画像	SE	440	16	16 x 8cm	256x192	1	7mm
T1強調脂肪抑制画像	SE	440	16	16 x 8cm	256x192	1	7mm
T2強調画像	FSE	3000	105	16 x 8cm	256x192	5	7mm
T2強調脂肪抑制画像	FSE	3000	105	16 x 8cm	256x192	5	7mm

美唄労災病院におけるMRI検査条件を示す。

機種 Signa 1.5T、撮像条件は以下の如くである

前腕部	撮像方法	TR(ms)	TE(ms)	FOV	Matrix	スライス厚
T1強調画像	SE	470	15	16 x 16cm	192x256	7mm
T1強調脂肪抑制画像	SE	654	15	16 x 16cm	192x256	7mm
T2強調画像	FSE	3000	96	16 x 16cm	182x256	7mm
T2強調脂肪抑制画像	FSE	3040	96	16 x 16cm	182x256	7mm
手部						
T1強調画像	SE	470	15	16 x 16cm	192x256	7mm
T1強調脂肪抑制画像	SE	654	15	16 x 16cm	192x256	7mm
T2強調画像	FSE	3000	96	16 x 16cm	182x256	7mm
T2強調脂肪抑制画像	FSE	3040	96	16 x 16cm	182x256	7mm

徳島健生病院では、振動病症例 30 例、対照症例 10 例について撮像を行った。撮像サイドは右 14 例、左 26 例であった。岩見沢労災病院では振動病症例 16 例、対照症例 11 例について撮像を行った。撮像サイドは右 17 例、左 9 例であった。美唄労災病院では振動病症例 13、対照症例 10 例について撮像を行った。撮像サイドは右 16 例、左 7 例であった。

③ 結果および考察

今回同時に施行された種々の末梢循環障害・神経伝導速度など他の検査手技では、基礎疾患・投薬・年齢などの条件に問題のある症例は除外して検査結果を分析する必要があった。MRI では、検査部位周辺に金属製の内固定材料や人工関節などが挿入されている場合には検査施行が禁忌となるが、これまでの研究から骨格筋の MRI T2 強調像の輝度には加齢による変化は認められず、また検査直前の投薬などの影響は考えにくいことから、体動による影響や閉所恐怖症のため MRI 検査が不能であった症例以外は、特に除外症例を設けずに検討を行ったが、分析に当たっては、他の検査との比較の観点から、除外症例を除き行った。また、今回検査を施行した 3 病院での MRI 撮像条件は若干異なるものの、特に調整を行うことなく評価をおこなった。

T1 強調画像では、主として手内筋に萎縮を認めるものもあったが、輝度変化が明らかなものはない。T1 強調画像は筋肉の解剖学的な異常を同定するには得手であるが、質的な異常はなかなか描出することが難しく、今回の検討でも筋の質的变化に関する情報は得られなかった。

一方、T2 強調画像、および T2 強調画像脂肪抑制では、これまでの報告にも見られるように、筋肉の量的変化のみならず、質的变化まで描出することが可能であり、今回の検討でもいくつかの異常所見が認められた。主として筋肉の輝度変化（周囲筋肉に対する高輝度変化）、および筋萎縮に着目して行った。なお、今回の検査では両側の比較検討が行えないため、筋肉の萎縮については確実とは言い切れない。

代表的な筋肉として、1) 前腕伸筋群、2) 回外筋、3) 前腕屈筋群（尺側手根屈筋）、4) 骨間筋、5) 小指球筋に注目し、その他母指球筋、手指屈筋腱なども検討した。T2 強調画像、脂肪抑制 T2 強調画像での輝度変化を(-)、(±)、(+)、(++)の 4 段階の Grade 分類を行い、定性的・定量評価を試みた。

個々の施設における結果は以下の通りである。

徳島：輝度変化を呈した症例は、前腕伸筋群(+)2 例、(±)1 例、橈側手根屈筋(+++)2 例、(+)1 例、母指球筋(+)2 例、(±)1 例、小指球筋(+++)1 例、(±)1 例で、骨間筋の筋萎縮が見られた症例は(+)1 例、(±) 2 例であった。

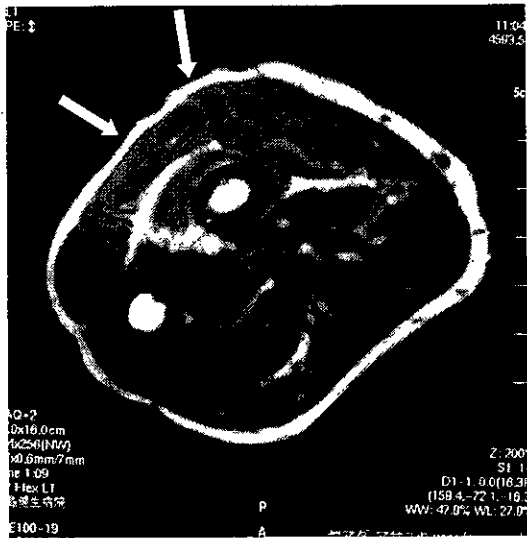一方、対照群 10 例の検討でも、数例に異常所見が認められた。これらの内訳は前腕伸筋群の高輝度変化(±)1 例、小指球筋の高輝度変化(+)1 例、(±)1 例に、尺側

の骨間筋の筋萎縮が1例であった。

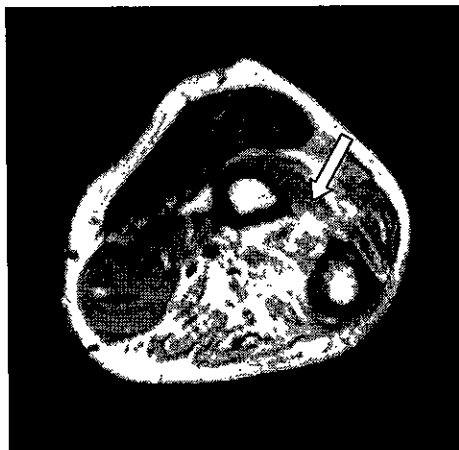
岩見沢：振動障害例で所見のあったものは3例のみであり、回外筋のT2強調画像での高輝度変化が2例（本症例は脂肪抑制では等輝度となり、筋肉の脂肪変性が予想された）、での骨間筋の筋萎縮が1例に見られた。

以下、陽性所見の見られたMRI像の代表例を供覧する。

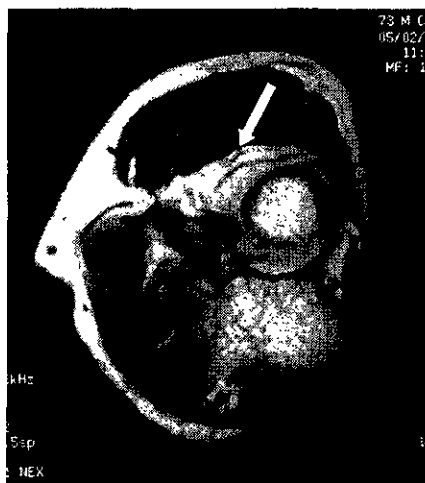
1) 伸筋群の高輝度変化 (前腕中央部の横断面)



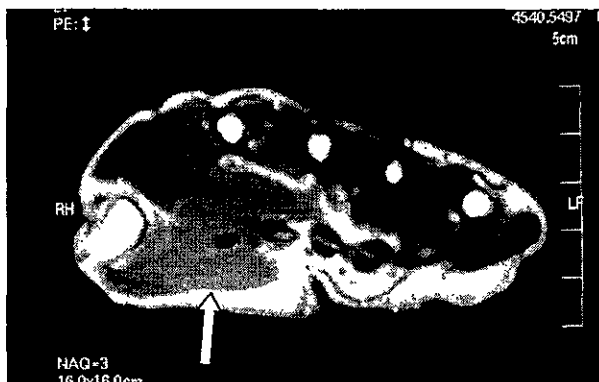2) 屈筋群の高輝度変化 (前腕中央部の横断面)



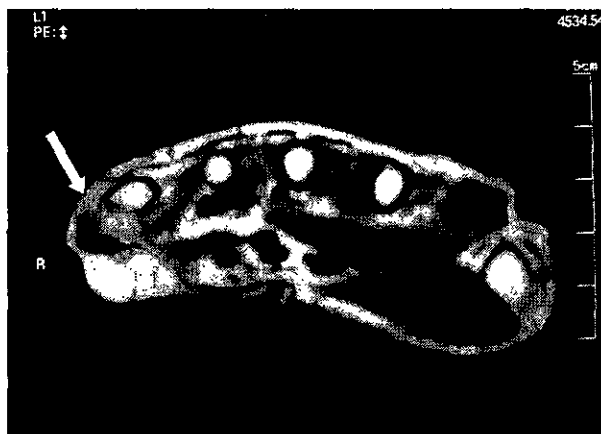3) 回外筋の輝度変化 (前腕中枢部横断面)



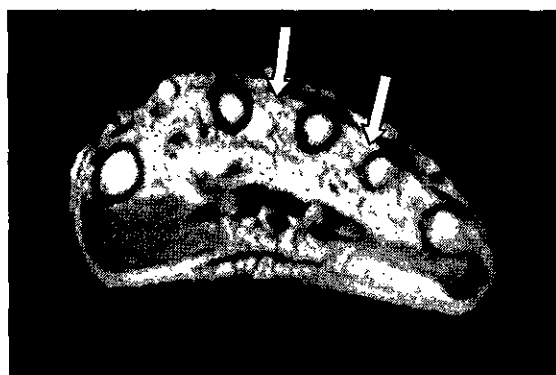4) 母指球筋の高輝度変化、筋萎縮 (手掌部横断面)



5) 小指球筋の高輝度変化、筋萎縮 (手掌部横断面)



6) 骨間筋の高輝度変化、筋萎縮



さらに個々の症例に対し、神経伝導速度検査と関連させて、末梢神経障害と骨間筋の所見に関する評価を行った。

症例 1-1-03 では、骨間筋の萎縮(++)・輝度変化(±)で、尺骨神経障害が疑われ、神経伝導速度検査でも両側の尺骨神経運動神経伝導速度の低下 (MCV AE 41.5m/sec) が見られ、電気生理学検査と骨格筋の MRI 評価との関連性が認められた。(本例では左のMRI検査を行ったが、伝導速度はむしろ右側の方が MCV AE 26.4m/sec と著しい低下が見られた。)

症例 1-1-20 と 1-1-28 では左橈側手根屈筋の輝度変化が著明で正中神経障害が疑われたが、本例の伝導速度検査では特に正中神経領域の障害は示唆されなかった。(それぞれ前腕部分の正中神経 MCV60.4, 56.4m/sec) これらの症例ではMRIで母指球筋や他の正中神経支配領域の骨格筋の異常所見は明らかでなく、橈側手根屈筋

の輝度変化は正中神経障害以外の原因が関与していることも考えられる。

症例 1-2-06 では、左回外筋と骨間筋の輝度変化が著明であり、橈骨神経および尺骨神経障害が疑われた。本症例の伝導速度検査でも尺骨神経の伝導遅延（尺骨神経 MCV AE 36.3m/sec）が見られている。（今回の検査では橈骨神経の神経伝導速度検査は行われていない）

症例 1-2-08 では、前腕屈筋群と骨間筋に所見が見られ、正中神経および尺骨神経障害が示唆されたが、神経伝導速度検査での伝導遅延は明らかでなかった。（尺骨神経 MCV AE 54.0m/sec、正中神経 MCV55.9m/sec）

症例 1-3-08 では、回外筋と骨間筋の輝度変化が著しく、橈骨神経および尺骨神経障害が疑われた。神経伝導速度検査でも尺骨神経の伝導遅延が見られた。

この様に、MR I 所見は一部の症例で神経伝導速度所見と一致したが、MR I で陽性所見の見られた骨格筋支配神経の伝導障害が明らかでない症例も見られた。肘部管症候群による尺骨神経障害あるいは手根管症候群による正中神経障害といった絞扼性神経障害が生じている場合、MR I による筋肉の評価と伝導速度による評価には強い相関が見られるが、振動障害における運動機能障害には、絞扼性神経障害で説明できない症例も多く、個々の骨格筋に対する運動枝の障害や骨格筋に対する直接的影響などの可能性が推測された。

今回の前腕および手掌部の MR I 所見より、振動障害による運動機能障害の症度分類を試みた。今回の検査では、T2 強調画像における骨格筋輝度変化の程度とその変化がどの骨格筋にみられるかということが判断材料になるが、まず Grade 分類 (-)、(±)、(+)、(++) の 4 段階評価に対し、それぞれ症度を 0、1、2、3 と対応させた。MRI で 2 カ所異常の骨格筋群に異常所見が見られた場合、輝度変化による症度を 1 段階上げる、即ち Grade 分類で (±) の所見であれば症度 1 とするところ、2 カ所の骨格筋群に (±) の所見が見られれば、症度を 2 と判定することにした。

この基準により、今回様々な条件で末梢循環障害評価より除外された症例を除く 30 症例の療養群を分析すると、症度 0 が 19 例、症度 1 が 8 例、症度 2 が 3 例と判定された。

さらに運動機能評価として握力との相関関係を検討したが、療養群 30 例で MR I 検査側の握力（維持握力初回と 2 回目の平均値で判定）25kg 未満であった症例は、症度 0 では 19 例中 4 例、症度 1 では 8 例中 2 例であった。一方、症度 2 では 3 例中 2 例と、症度 2 では握力低下症例が多い傾向が見られたが、症例数が少ないため統計学的有意差は得られなかった。

今回の MRI 検査結果からは、握力低下が見られても MR I の症度が 0 あるいは 1 と著しい所見が認められない症例が多く存在した一方、MR I 症度で症度 2 と判定された症例のほとんどに著明な握力低下が見られており、MR I による症度判定は運動機能評価として有用であると考えられた。

④ MRIによる運動機能評価に関する平成14～16年度の委託研究の意義

振動障害による特有な運動機能障害というものは存在せず、運動機能検査は他の原因疾患も含め、筋力が正常より低下しているかどうかを評価する目的で行われる。機器を用いない検査方法は主に重症の麻痺患者が対象となり、實際上振動障害の検査として行うことは考えにくい。徒手筋力検査は、筋力検査の最も基本的なスクリーニングとして未だその価値は高いが、手指の筋力の評価は握力計・ピンチメーターなどの評価が簡便であり、上肢においては肘・肩などの筋力評価に限定して用いるべきであろう。その他の機器を用いた筋力測定は実際の普及度は低いため、現時点では振動障害の検査として不相当と考えられる。しかしながら握力検査をはじめとする現行の運動機能検査のもっとも重大な問題点は、常に被検者自身の最大努力が検査の前提となっていることで、被検者の“努力”に依存することのない客観的検査法の確立が望まれる。

われわれは客観的な運動機能検査方法のとしてMRIに注目し、これまで基礎的及び臨床的研究を行ってきた。末梢神経が損傷されるとその支配筋には脱神経により形態学的変化のみならず、代謝面の変化も生じる。組織学的には脱神経筋は筋線維径の減少・萎縮を呈するが、通常その変化は脱神経後急速に進行する。MRIは非侵襲的で、筋の異常をその大小・部位にかかわらず描出することが可能である。MRIでの脱神経筋の所見は、T1強調画像で等輝度、T2強調画像で高輝度を呈するとされ、臨床症状と照らし合わせることで、脱神経範囲の同定が可能で、また経時的なMRIでの変化を追跡することで、その予後や回復過程まで予想できる可能性がある。過去の報告によると、脱神経筋のMRIでの輝度変化はT2強調画像での高輝度とT1強調画像での等輝度画像で、正常筋には変化が生じず、麻痺と合致した所見が診断的根拠となる。

MRIでの脱神経筋の変化の理論的根拠に関し、Polakは脱神経後15日でのラットの脱神経筋のT1値・T2値、筋肉全水分量、細胞外水分量を検索し、筋肉の全水分量はほとんど変化しないにもかかわらず、細胞外水分量は急速に増大することを示した。また、細胞外水分量の増加とT1・T2値の増加の間に相関関係を認めたことから、輝度変化の原因は脱神経による細胞外水分量の増加によるものと推察した。ラット坐骨神経と下腿三頭筋を用いた実験的研究で、神経切断群では術後2週の時点でT2強調画像上高輝度変化を呈した。T1・T2値、細胞外水分量は神経切断後増加し、その対側比は経時的に高値を維持した。一方、神経修復群では、一度T2強調画像で脱神経変化と同様に高輝度を呈した後、4週以降6週までに輝度の正常化を認めた。またT2値は2週までは増加したが、その後減少傾向を示し、細胞外水分量は4週までは増加したが、その後減少した。細胞外水分量の変化とT2値の正常化開始時期は若干一致しないが、画像上の輝度変化の正常化と細胞外水分量の変化の時期はほぼ同様の傾向を示した。このことは画像上の輝度変化が細胞外水分量の増加と相関が

あることを示唆する結果である。さらに画像上の輝度変化は 6 週以降に正常化した
が、8 週までの期間では T2 値・細胞外水分量とも完全に正常のレベルまでは回復し
なかった。

T1 値・T2 値は細胞内外の全水分量により決定される。高分子と結合する水は全水
分量の約 8% であり、細胞内の残りの水とは急速には交換しない。また全水分量の 82%
を占める筋形質の緩和時間は 45ms であり、残りの約 10% が細胞外水分量と考えられ、
その緩和時間は 196ms と筋形質の約 4 倍の緩和時間であり、T2 値に影響を与えやす
い。このことから脱神経および再神経支配過程での輝度変化が全水分量には影響を
受けず、細胞外水分量と平行したと考えられる。また脱神経筋の T2 強調画像での高
輝度変化は T2 値の増加および細胞外水分量、すなわち自由水の増加により説明でき
る。一方、細胞外水分量の増加に伴い、T1 値も多少増加するが、脂肪の増加による
T1 値の短縮の影響により相殺され、T1 強調画像では脱神経筋はほぼ等輝度を呈した
と考えられた。この様に脱神経筋の細胞外水分量は全水分量の変化がほとんどない
にもかかわらず、経時的に急速に増加し、そのことが MR I 上の輝度変化に影響を
与えることが明らかになった。また再神経支配に伴い、細胞外水分量は減少し、T1
値・T2 値も減少し、それに伴い MR I の輝度も正常化した。

この様に MR I は脱神経および再神経支配過程の検査法として有望であり、脱神
経および再神経支配過程における筋肉の質的な変化の客観的評価手段として期待さ
れる。

振動障害の運動機能評価に関し MR I 検査が応用可能かどうかについては、平成
15 年度の委託研究として実施した。和歌山県立医科大学において MR I 装置 Siemens
MAGNETON Vision Plus 1.5T パッケージ VB33G を使用、コイルとして CP-flex-large を
用い 22 名の振動障害療養患者の (1) 前腕中央部での横断像と (2) 手関節から中手骨
中央部までの横断像をそれぞれ撮像した。

振動障害療養患者では尺骨神経障害が高率に見られ、これらの症例における尺側
手根屈筋の変化は MR I で比較的明瞭に現れた。症例によっては診察時に気がつか
ない程度の萎縮が MR I で明瞭に描出される可能性もあり、MR I の有用性が示唆
された。筋萎縮の評価は前腕では本来、健側との比較で明らかとなるものであり、
輝度変化に比べると情報に乏しかった。一方、手内筋は筋肉のボリュームが小さい
ため、その評価はなかなか難しいが、小指球、母指球などのある程度の体積のある
筋肉ではその輝度変化は評価可能であった。また骨間筋は麻痺に伴い、臨床上でも
筋肉の萎縮が明らかとなるが、MR I でもこれらの症例では評価が可能であった。
しかし軽度の萎縮まで評価できるかどうかは、今後の検討を要すると思われた。

また、前腕伸筋群の高輝度変化を認めた症例があり、橈骨神経麻痺の存在が予測
されたが、伸筋群の明らかな筋力低下を認めるものはなかった。同所見からは潜在
性橈骨神経麻痺の存在が疑われたが、橈骨神経に関する筋電図検査は行われておら

ず、橈骨神経障害の確定診断はなされていない。

伝導速度をはじめとする電気生理学的検査は、神経の障害を直接評価しているが、MRIでは筋肉を評価している。MRIで評価を行っている筋肉の変化は、末梢神経障害による脱神経所見のみならず、血行障害や筋肉そのものの加齢変化や変性などを含んでいるものと考えられ、このことが両者の結果が必ずしも一致しないひとつの理由であると推測された。

これらの点について検討する目的で、平成16年度の委託研究ではコントロール群として、各年齢層の健常人の肘関節部～手部のMRIを撮像し、加齢によりMRIの骨格筋所見に変化が見られるか否かの検討を行った。さらに、末梢神経麻痺（橈骨神経麻痺）30症例の前腕・手部のMRI検査との比較を行い、検査所見と予後との関係などについて検討した。明らかな上肢の外傷歴や手術歴がなく、頸椎症性の神経障害を持たない健常人ボランティア19人19肢（右16肢、左3肢）を対象とし、40歳代5名、50歳代5名、60歳代5名、70歳代名の肘部から手部へかけてのT1強調画像、T2強調画像、T2脂肪抑制画像を撮像した。この結果、各年齢層でT1強調画像、T2強調画像、T2脂肪抑制画像ともに、前腕屈筋群、伸筋群、手内筋ともに明らかな輝度変化を認めず、脱神経を示唆するような所見はなく、加齢に伴うさまざまな関節症、筋肉の変性、萎縮はMRI上の輝度変化に反映されなかった。橈骨神経麻痺例では全例で長・短橈側手根伸筋および総指伸筋にT2強調画像およびその脂肪抑制画像で高信号変化を、後骨間神経麻痺例では全例でその支配神経である総指伸筋にT2強調画像およびその脂肪抑制画像で高信号変化を生じた。

MRIは神経麻痺例ではその支配領域のみに筋の信号変化を生じ、逆に神経麻痺のない場合、加齢のみではまったく輝度変化が見られなかったことより、false positive および false negative のない検査手段であることが判明した。MRIは加齢の影響をまったく受けず、末梢神経障害の検査方法として神経麻痺の要素のみを検討しうる方法と評価できたが、MRIの輝度変化と末梢神経障害の程度との相関関係などは、さらなる詳細な検討、分類が必要であると考えられた。

⑤ 振動障害における骨格筋の機能検査としてのMRIの意義

先に述べたように、現行の運動機能検査の問題点は、被検者自身の最大努力が検査の前提条件であることで、被検者の努力に依存しない客観的検査方法として、MRIの診断価値の評価が今回の検討目的であった。振動障害における運動機能障害の主な原因は、肘部管症候群や手根管症候群などの絞扼性神経障害と考えられているが、その他の末梢神経障害や骨格筋への直接的影響なども否定できない。今回の検討から前腕中央及び手掌中央横断面のMRIで、T2強調画像の輝度変化や筋萎縮を評価することは可能と評価した。またこれまでの研究で骨格筋のMRI T2強調画像の輝度は加齢による影響を受けないこと、その輝度変化の程度と末梢神経障害の