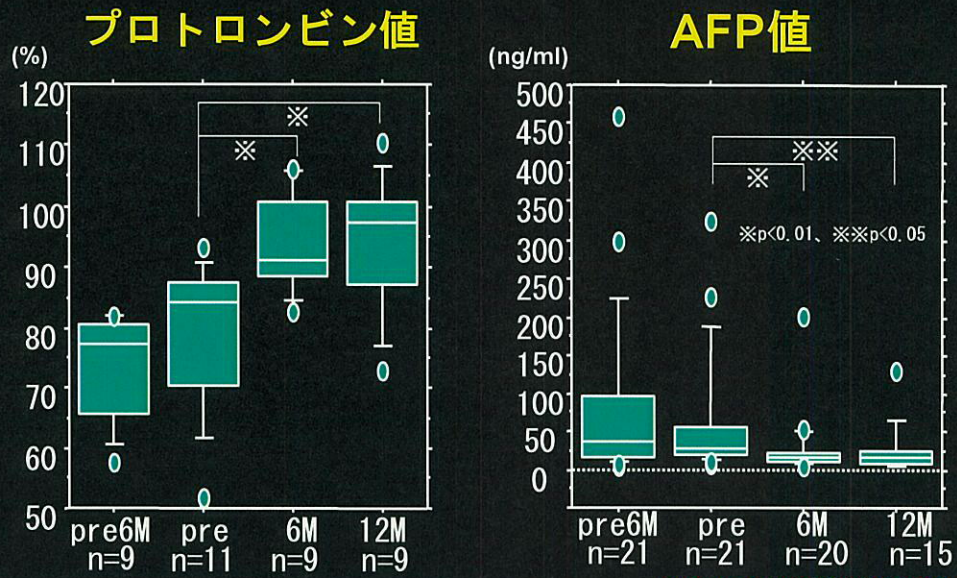



高齢者、肝硬変、肝癌症例(N=21)に対するIFN少量長期療法



H Yatsushashi, 国立病院機構長崎医療センター

IFN治療の目標 と 治療中に評価すべきもの



H Yatsushashi, 国立病院長崎医療センター