

◎ 指示があるまで開かないこと。

(平成 22 年 2 月 7 日 13 時 45 分 ~ 16 時 00 分)

## 注 意 事 項

1. 試験問題の数は 52 問で解答時間は正味 2 時間 15 分である。
2. 解答方法は次のとおりである。
  - (1) (例 1) の問題では a から e までの 5 つの選択肢があるので、そのうち質問に適した選択肢を 1 つ選び答案用紙に記入すること。なお、(例 1) の質問には 2 つ以上解答した場合は誤りとする。

(例 1) 201 歯科医業が行えるのはどれか。1 つ選べ。

- a 合格発表日以降
- b 合格証書受領日以降
- c 免許申請日以降
- d 臨床研修開始日以降
- e 歯科医籍登録日以降

(例 1) の正解は「e」であるから答案用紙の **(e)** をマークすればよい。

答案用紙①の場合、	答案用紙②の場合、												
201 (a) (b) (c) (d) (e) ↓ 201 (a) (b) (c) (d) ●	<table style="margin: auto;"> <tr> <td style="text-align: center;">201</td> <td style="text-align: center;">201</td> </tr> <tr> <td style="text-align: center;">(a)</td> <td style="text-align: center;">(a)</td> </tr> <tr> <td style="text-align: center;">(b)</td> <td style="text-align: center;">(b)</td> </tr> <tr> <td style="text-align: center;">(c)</td> <td style="text-align: center;">(c) →</td> </tr> <tr> <td style="text-align: center;">(d)</td> <td style="text-align: center;">(d)</td> </tr> <tr> <td style="text-align: center;">(e)</td> <td style="text-align: center;">●</td> </tr> </table>	201	201	(a)	(a)	(b)	(b)	(c)	(c) →	(d)	(d)	(e)	●
201	201												
(a)	(a)												
(b)	(b)												
(c)	(c) →												
(d)	(d)												
(e)	●												

(2) (例2)の問題ではaからeまでの5つの選択肢があるので、そのうち質問に適した選択肢を2つ選び答案用紙に記入すること。なお、(例2)の質問には1つ又は3つ以上解答した場合は誤りとする。

(例2) 202 歯科医籍訂正の申請が必要なのはどれか。2つ選べ。

- a 氏名変更時
- b 住所地変更時
- c 勤務先変更時
- d 診療所開設時
- e 本籍地都道府県変更時

(例2)の正解は「a」と「e」であるから答案用紙の **(a)** と **(e)** をマークすればよい。

<p>答案用紙①の場合、</p> <p>202 (a) (b) (c) (d) (e)</p> <p style="text-align: center;">↓</p> <p>202 ● (b) (c) (d) ●</p>	<p>答案用紙②の場合、</p> <table style="width: 100%; border: none;"> <tr> <td style="width: 50%;">202</td> <td style="width: 50%;">202</td> </tr> <tr> <td>(a)</td> <td>●</td> </tr> <tr> <td>(b)</td> <td>(b)</td> </tr> <tr> <td>(c)</td> <td>→ (c)</td> </tr> <tr> <td>(d)</td> <td>(d)</td> </tr> <tr> <td>(e)</td> <td>●</td> </tr> </table>	202	202	(a)	●	(b)	(b)	(c)	→ (c)	(d)	(d)	(e)	●
202	202												
(a)	●												
(b)	(b)												
(c)	→ (c)												
(d)	(d)												
(e)	●												

(3) (例3)の問題では問題ごとに正答数が異なるので、それぞれに適した数の選択肢をすべて選び答案用紙に記入すること。

例えば、質問に適した選択肢が3つである場合は、2つ以下又は4つ以上解答した場合は誤りとする。

(例3) 203 歯科医師法に規定されているのはどれか。すべて選べ。

- a 不正受験者の措置
- b 診療所開設の届出
- c 保健指導を行う義務
- d 歯科技工指示書の記載
- e 歯科医師の氏名の公表

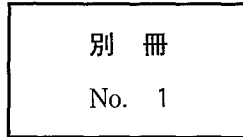
(例3)の正解は「a」と「c」と「e」であるから答案用紙の **(a)** と **(c)** と **(e)** をマークすればよい。

<p>答案用紙①の場合、</p> <p>203 (a) (b) (c) (d) (e)</p> <p style="text-align: center;">↓</p> <p>203 ● (b) ● (d) ●</p>	<p>答案用紙②の場合、</p> <table style="width: 100%; border: none;"> <tr> <td style="width: 50%;">203</td> <td style="width: 50%;">203</td> </tr> <tr> <td>(a)</td> <td>●</td> </tr> <tr> <td>(b)</td> <td>(b)</td> </tr> <tr> <td>(c)</td> <td>→ ●</td> </tr> <tr> <td>(d)</td> <td>(d)</td> </tr> <tr> <td>(e)</td> <td>●</td> </tr> </table>	203	203	(a)	●	(b)	(b)	(c)	→ ●	(d)	(d)	(e)	●
203	203												
(a)	●												
(b)	(b)												
(c)	→ ●												
(d)	(d)												
(e)	●												

1 65歳の男性。舌の腫瘤を主訴として来院した。生検の結果、扁平上皮癌であった。右側顎下部に腫瘤を触知する。頸部転移を疑いCT撮影を行った。CT(別冊No. 1)を別に示す。

転移が疑われるリンパ節はどれか。1つ選べ。

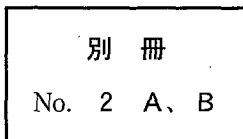
- a ア
- b イ
- c ウ
- d エ
- e オ



2 47歳の女性。欠損部の補綴を希望して来院した。義歯製作に先立ち、可撤性の装置を製作して患者に装着を指示した。初診時の口腔内写真(別冊No. 2A)と装置を口腔内に装着した状態の写真(別冊No. 2B)とを別に示す。

この装置の目的はどれか。1つ選べ。

- a 安静空隙の測定
- b 嚥下機能の改善
- c 咬合高径の決定
- d 最大咬合力の測定
- e 矢状顎路傾斜角の測定



3 56歳の女性。口腔内からの出血を主訴として来院した。前日の夕刻から、手指や口腔粘膜に出血斑が発生し消えないという。初診時の口腔内写真(別冊No. 3A)と手指の写真(別冊No. 3B)とを別に示す。血液検査の結果を表に示す。

赤血球	: 448 万/ $\mu$ l
ヘモグロビン	: 13.7 g/dl
ヘマトクリット	: 41.4 %
白血球	: 3,800/ $\mu$ l
血小板	: 8,000/ $\mu$ l
好中球(桿状核)	: 4 %
" (分葉核)	: 50 %
好塩基球	: 3 %
好酸球	: 3 %
単球	: 5 %
リンパ球	: 35 %
出血時間	: 15分(基準1~3)
プロトロンビン時間	: 12秒(基準11~13)
Rumpel-Leede 試験	: 陽性

診断名はどれか。1つ選べ。

- a 再生不良性貧血
- b 急性骨髄性白血病
- c 播種性血管内凝固(DIC)
- d Plummer - Vinson 症候群
- e 特発性血小板減少性紫斑病(ITP)

別冊 No. 3 A、B
-----------------

4 65歳の男性。下顎左側第一大臼歯の歯肉の腫脹を主訴として来院した。1か月前から腫脹があるという。[6]の歯周ポケットは近心根の頬側と舌側で12mm、他の部位は3mm程度である。初診時のエックス線写真(別冊No. 4)を別に示す。

考えられる治療方針はどれか。2つ選べ。

- a 抜 歯
- b 歯根分離法
- c 根尖切除術
- d 意図的再植法
- e ヘミセクション

別 冊

No. 4

5 50歳の男性。下顎左側臼歯部の歯肉の腫れを主訴として来院した。歯周基本治療後、 $\overline{4}$ の遠心に歯周ポケットが残存したため歯周組織再生療法を行うこととした。再評価時の口腔内写真(別冊No. 5A)、エックス線写真(別冊No. 5B)及び術中の口腔内写真(別冊No. 5C)を別に示す。再評価時の歯周組織検査結果の一部を表に示す。

頬	側*	2	2	⑥
歯	種	$\overline{4}$		
舌	側*	3	2	⑥
動	揺	度** 1		

\*：歯周ポケットの深さ(mm)

○印：プロービング時の出血

\*\*：Millerの判定基準

術式選択の根拠となるのはどれか。1つ選べ。

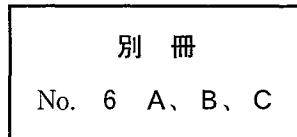
- a 生活歯である。
- b 付着歯肉幅が少ない。
- c 動揺度は1度である。
- d 骨縁上ポケットである。
- e 2壁性・3壁性の混合型骨欠損である。

別冊  
No. 5 A、B、C

6 68歳の男性。顔面の打撲を主訴として来院した。昨夜、階段から転落して顔面を強打し鼻血が出たという。咬合に異常は認めないが開口障害を認める。初診時のCT(別冊No. 6A)、治療に使用する器具(別冊No. 6B)及び切開線部位の図(別冊No. 6C)を別に示す。

この器具を使用する際の切開線はどれか。1つ選べ。

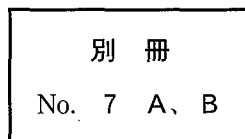
- a ア
- b イ
- c ウ
- d エ
- e オ



7 60歳の女性。右側顎下部の違和感を主訴として来院した。初診時のエックス線写真(別冊No. 7A)とそのトレース図(別冊No. 7B)とを別に示す。

点線で示される陰影の原因と考えられるのはどれか。1つ選べ。

- a 舌 骨
- b 左側下顎隆起
- c 右側顎下腺唾石
- d 下顎左側大白歯の修復物
- e 下顎右側大白歯部の骨硬化



8 68歳の女性。1週前に上下顎全部床義歯を装着したが、カ行の発音障害を訴えて来院した。カ音発音時のパラトグラム(別冊No. 8)を別に示す。

修正が必要な部位はどれか。1つ選べ。

- a S字状隆起
- b 義歯床後縁部の厚径
- c 義歯床後縁の設定位置
- d 小臼歯部研磨面の豊隆
- e 前歯部人工歯の排列位置

別 冊

No. 8



9 56歳の男性。上顎義歯の破折と審美障害とを主訴として来院した。床義歯の上顎右側犬歯部は以前に破折していたが、破折部を保管中に紛失したという。模型を製作して人工歯の追加と義歯破折部の修理とを行うこととした。破折した義歯の写真(別冊No. 9A)と口腔内写真(別冊No. 9B)とを別に示す。行うべき手技を表に示す。

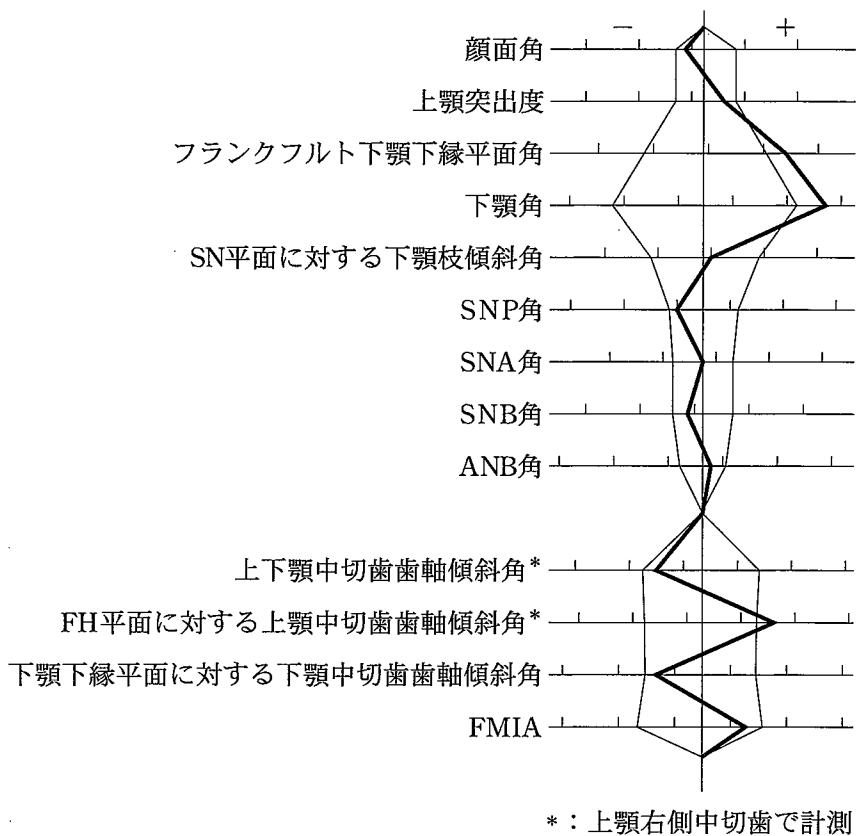
- |                |
|----------------|
| ① 咬合採得         |
| ② 上顎の印象採得      |
| ③ 下顎の印象採得      |
| ④ 破折義歯の仮接合     |
| ⑤ 破折義歯の口腔内への設置 |

適切な順番はどれか。1つ選べ。

- a ③ → ⑤ → ④ → ② → ①
- b ③ → ⑤ → ② → ④ → ①
- c ⑤ → ② → ③ → ① → ④
- d ⑤ → ④ → ① → ② → ③
- e ② → ③ → ⑤ → ④ → ①

別 冊
No. 9 A、B

10 19歳の男性。上顎前歯部の叢生を主訴として来院した。第一大臼歯の咬合関係は左右側ともにAngleⅢ級で、上顎のアーチレングスディスケレパンシーは-6mmである。マルチブラケット治療を行うこととした。初診時の口腔内写真(別冊No. 10A)、顔面写真(別冊No. 10B)及びエックス線写真(別冊No. 10C)を別に示す。セファロ分析の結果を図に示す。



適切な抜歯部位はどれか。1つ選べ。

- a  $\frac{1}{1}$
- b  $\frac{4}{4}$
- c  $\frac{4}{4}$   
 $\frac{4}{4}$
- d  $\frac{5}{5}$   
 $\frac{5}{5}$
- e  $\frac{5}{5}$   
 $\frac{4}{4}$

別冊
No. 10 A、B、C

11 6歳の男児。下顎前歯の形態異常を主訴として来院した。経過観察を行っている。初診時の口腔内写真(別冊No. 11A)とエックス線写真(別冊No. 11B)とを別に示す。

定期健診時に留意すべきなのはどれか。2つ選べ。

- a 齲 蝕
- b 咬 耗
- c 歯冠破折
- d 歯髄感染
- e 生理的歯根吸収

別 冊 No. 11 A、B
-------------------

12 38歳の女性。下顎右側の疼痛と腫脹とを主訴として来院した。2年前から同部の腫脹に気付き、1週間からは下顎右側大白歯部の自発痛と同部からの排膿とが出現したという。抗菌薬と非ステロイド性抗炎症薬の投与を行い、疼痛と排膿は消退した。初診時の顔貌写真(別冊No. 12A)、口腔内写真(別冊No. 12B)及びエックス線写真(別冊No. 12C)を別に示す。

次に行うのはどれか。1つ選べ。

- a 切 開
- b 生 検
- c 開 窓
- d 根尖切除術
- e 下顎骨区域切除術

別 冊 No. 12 A、B、C
---------------------

13 36歳の女性。左側頬部の疼痛を主訴として来院した。閉口時と開口時の左側顎関節MRI(別冊No. 13)を別に示す。

顎関節の状態はどれか。1つ選べ。

- a 正常
- b 脱臼
- c 滑膜炎
- d 関節円板転位
- e 下顎頭の変形

別冊 No. 13
--------------

14 54歳の女性。舌の腫脹を主訴として来院した。幼少期から気付いていたが、機能障害や疼痛がないため放置していたという。弾性軟である。初診時の口腔内写真(別冊No. 14A)と検査時の写真(別冊No. 14B)とを別に示す。

次に行う検査はどれか。1つ選べ。

- a PET
- b MRI
- c 生検
- d 細菌検査
- e 穿刺吸引細胞診

別冊 No. 14 A、B
------------------

15 11歳の男児。下顎左側部の腫脹を主訴として来院した。初診時の口腔内写真(別冊No. 15A)、エックス線写真(別冊No. 15B、C)及び生検時のH-E染色病理組織像(別冊No. 15D)を別に示す。

治療計画で最も考慮するのはどれか。1つ選べ。

- a  $\overline{D}$  の保存
- b  $\overline{E}$  の保存
- c  $\overline{6}$  の抜歯
- d  $\overline{45}$  の萌出誘導
- e 病変の完全摘出

別 冊 No. 15 A、B、C、D
-----------------------

16 74歳の男性。部分床義歯を製作中である。口腔内写真(別冊No. 16A)と行った治療操作の写真(別冊No. 16B)とを別に示す。

次回来院時に行うのはどれか。1つ選べ。

- a 粘膜調整
- b 蠟義歯試適
- c 頬小帯切除術
- d 顎間関係記録
- e レストシートの形成

別 冊 No. 16 A、B
-------------------

17 54歳の男性。上顎前歯部歯肉の腫脹を主訴として来院した。6か月前から同部の腫脹に気付いていたが放置していたところ徐々に腫脹が大きくなってきたという。初診時のエックス線写真(別冊No. 17A)とCT(別冊No. 17B)とを別に示す。

手術計画として適切なのはどれか。すべて選べ。

- a 対孔の形成
- b 根尖の切除
- c 鼻腔粘膜の温存
- d 大口蓋動脈の結紮
- e 口蓋側からのアプローチ

別 冊

No. 17 A、B

18 64歳の女性。咀嚼時の義歯の維持不良を主訴として来院した。新義歯装着時の写真(別冊No. 18A)と口腔内写真(別冊No. 18B、C)とを別に示す。

写真Cの状況を悪化させないための患者指導として適切なのはどれか。

2つ選べ。

- a 義歯安定材を使用する。
- b 前歯部でものを噛まない。
- c 食後に義歯の清掃をする。
- d 定期的なりコールに応じる。
- e 就寝時には下顎の義歯を外す。

別 冊

No. 18 A、B、C

19 35歳の女性。下顎左側第二小白歯が欠けたことを主訴として来院した。 $\overline{5}$ は4年前に治療し、良好に経過していたが、3日前に一部が欠けたという。コンポジットレジンインレー修復を行うこととした。初診時の口腔内写真(別冊No. 19A)とエックス写真(別冊No. 19B)とを別に示す。

間接法を選択した利点はどれか。2つ選べ。

- a 舌側歯質の強化
- b 歯髄刺激の軽減
- c 歯肉排除が不要
- d 重合収縮の低減
- e 隣接面部の形態回復

別 冊  
No. 19 A、B

20 3歳の男児。齲蝕を主訴として来院した。齲蝕活動性試験は高リスクを示した。上下顎両側第一乳白歯の断髄後、修復処置を行うこととした。初診時の口腔内写真(別冊No. 20A)とエックス線写真(別冊No. 20B)とを別に示す。

白歯部の修復法で適切なのはどれか。1つ選べ。

- a  $\frac{E|D|D|E}{E|D|D|E}$  コンポジットレジン
- b  $\frac{E|D|D|E}{E|D|D|E}$  既製乳歯冠
- c  $\overline{E|D|D|E}$  コンポジットレジン、 $\underline{E|D|D|E}$  既製乳歯冠
- d  $\frac{D|D}{D|D}$  コンポジットレジン、 $\frac{E|E}{E|E}$  既製乳歯冠
- e  $\frac{E|E}{D|D}$  コンポジットレジン、 $\frac{D|D}{E|E}$  既製乳歯冠

別 冊  
No. 20 A、B

21 84歳の男性。下顎第一小白歯の鑄造コアを試適中に口腔内に落下させた。一度咳き込んだが違和感は訴えなかった。口腔内に鑄造コアは見つけれなかった。呼吸苦はないという。そのときのエックス線写真(別冊No. 21)を別に示す。

鑄造コアがある部位はどれか。1つ選べ。

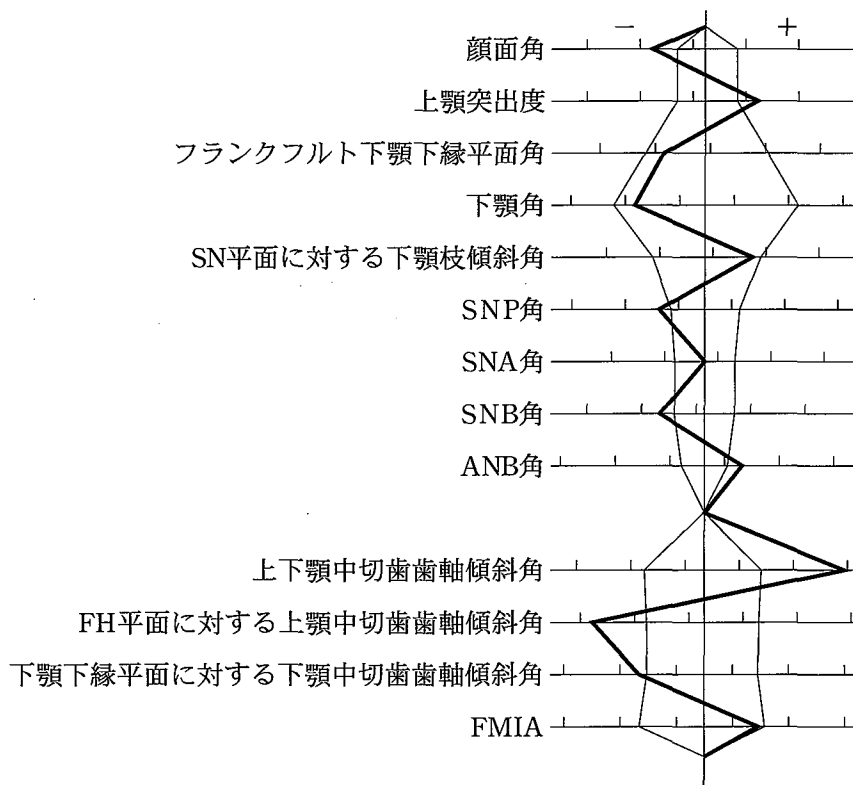
- a 食道
- b 舌盲孔
- c 喉頭蓋谷
- d 口蓋扁桃窩
- e 気管分岐部

別 冊

No. 21



22 10歳の女児。歯並びが悪いことを主訴として来院した。アーチレングスディス  
クレパンシーの予測値は、上顎 -11 mm、下顎 -7 mm である。初診時の口腔内  
写真(別冊No. 22A)、顔面写真(別冊No. 22B)及びエックス線写真(別冊No. 22C)  
を別に示す。セファロ分析の結果を図に示す。



混合歯列期に使用する矯正装置で適切なのはどれか。1つ選べ。

- a リンガルアーチ・ヘッドギア・咬合挙上板
- b リンガルアーチ・アクチバトール・急速拡大装置
- c Nance のホールディングアーチ・ヘッドギア・急速拡大装置
- d Nance のホールディングアーチ・アクチバトール・咬合挙上板
- e Nance のホールディングアーチ・アクチバトール・急速拡大装置

別 冊  
No. 22 A、B、C

23 9歳の男児。歯科健康診査を希望して来院した。既往歴と服薬歴とに特記すべきことはない。初診時の口腔内写真(別冊No. 23)を別に示す。

考慮すべき所見はどれか。2つ選べ。

- a 過蓋咬合
- b 隣接面齲蝕
- c 歯肉の炎症
- d 歯の萌出遅延
- e 上唇小帯の付着異常

別 冊

No. 23

24 75歳の女性。下顎右側臼歯部の違和感を主訴として来院した。10年前から同じ義歯を使用しているという。初診時の口腔内写真(別冊No. 24A)と生検時のH-E染色病理組織像(別冊No. 24B)とを別に示す。

患者への説明で適切なのはどれか。1つ選べ。

- a 「半年後に経過を観察しましょう」
- b 「真菌をとるうがい薬を出しましょう」
- c 「悪性なので下顎の骨と一緒に切除しましょう」
- d 「悪性化するといけないので病変部を切除しましょう」
- e 「口内炎なので副腎皮質ステロイド軟膏を塗りましょう」

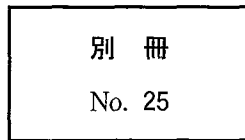
別 冊

No. 24 A、B

25 47歳の女性。下顎左側小白歯の審美障害を主訴として来院した。遊離歯肉弁移植術を行うこととした。遊離歯肉弁の採取部位の写真(別冊No. 25)を別に示す。

適切な採取部位はどれか。1つ選べ。

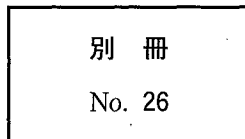
- a ア
- b イ
- c ウ
- d エ
- e オ



26 12歳の男児。前歯部の審美障害を主訴として来院した。乳歯列期にはみられなかったが、永久歯萌出時から着色はみられたという。初診時の口腔内写真(別冊No. 26)を別に示す。

原因が生じた時期はどれか。1つ選べ。

- a 生後3か月ころ
- b 生後10か月ころ
- c 1歳6か月ころ
- d 3歳ころ
- e 5歳ころ



27 49歳の女性。上顎前歯部の歯根露出による審美障害を主訴として来院した。口腔内写真(別冊No. 27)を別に示す。

適切な治療法はどれか。2つ選べ。

- a 補綴装置の再製作
- b ホームブリーチ法による漂白
- c 超音波スケーラーによる歯面清掃
- d コンポジットレジンによる充填処置
- e 噴射式歯面清掃装置による着色除去

別 冊

No. 27

28 50歳の男性。上顎左側前歯部の歯肉の腫れを主訴として来院した。Iは電気診に反応を示し、頬側遠心に9mmの歯周ポケットがある。歯周プローブ挿入時の口腔内写真(別冊No. 28A)と初診時のエックス線写真(別冊No. 28B)とを別に示す。

診断名はどれか。1つ選べ。

- a 乳頭腫
- b 歯周膿瘍
- c 歯根嚢胞
- d 歯肉増殖症
- e エプーリス

別 冊

No. 28 A、B

29 47歳の男性。下顎左側第二小臼歯の疼痛を主訴として来院した。他院を受診したが、その後も間歇性の自発痛が続いているという。初診時の口腔内写真(別冊No. 29A)、エックス線写真(別冊No. 29B)及び処置時の口腔内写真(別冊No. 29C)を別に示す。

次に行うのはどれか。1つ選べ。

- a 髓室開拓
- b コンポジットレジン修復
- c グラスアイオノマーセメント修復
- d テンポラリーストッピングによる仮封
- e 酸化亜鉛ユージノールセメントの填塞

別 冊 No. 29 A、B、C
---------------------

30 8歳の男児。上顎切歯の前突を主訴として来院した。初診時の口腔内写真(別冊No. 30A)とエックス線写真(別冊No. 30B)とを別に示す。

この患児にみられるのはどれか。1つ選べ。

- a 上顎の鞍状歯列弓
- b 永久切歯の先天欠如
- c 上顎中切歯の対称捻転
- d 下顎側方歯の萌出余地不足
- e 近心階段型のターミナルプレーン

別 冊 No. 30 A、B
-------------------

31 47歳の男性。下顎左側融合歯の疼痛を主訴として来院した。半年前から冷気に痛みを覚えるという。初診時の口腔内写真(別冊No. 31A)とエックス線写真(別冊No. 31B)とを別に示す。

まず行うのはどれか。1つ選べ。

- a 抜 髄
- b 咬合調整
- c 薬物歯面塗布
- d 歯冠の形態修正
- e コンポジットレジン修復

別 冊 No. 31 A、B
-------------------

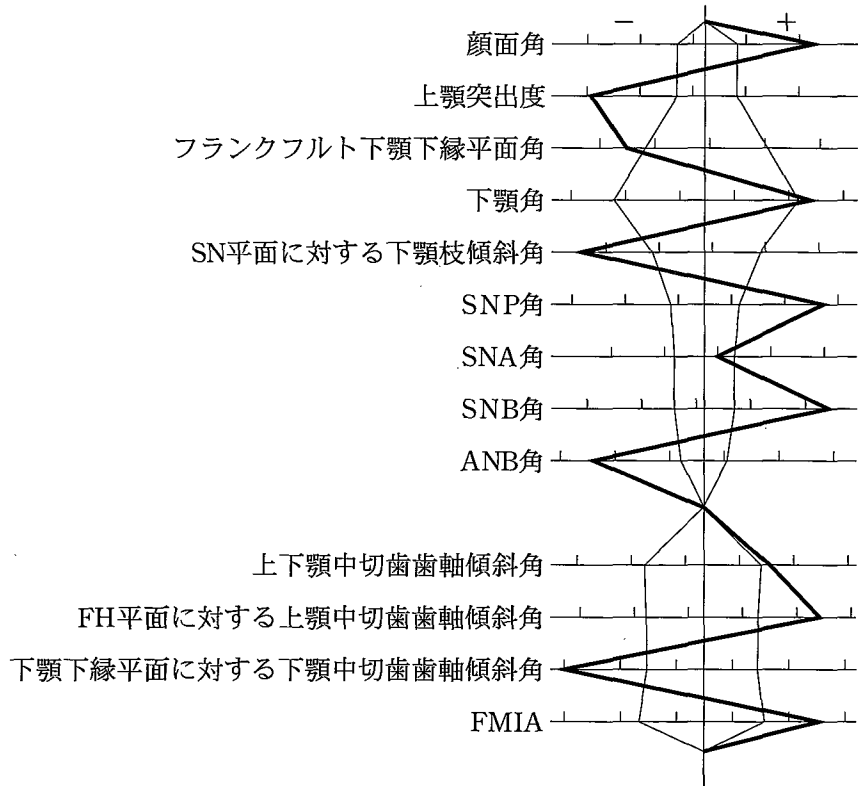
32 71歳の男性。上下顎全部床義歯の製作を希望して来院した。診療中の写真(別冊No. 32)を別に示す。

次に行うのはどれか。1つ選べ。

- a 最終印象
- b 人工歯選択
- c 表示線の記入
- d 水平的顎位の決定
- e 垂直的顎位の決定

別 冊 No. 32
---------------

33 16歳の女子。下顎の左方偏位を主訴として来院した。アーチレングスディスクレパンシーは上顎 -4 mm、下顎 -2 mm である。外科的矯正治療を行うこととした。初診時の顔面写真(別冊No. 33A)と口腔内写真(別冊No. 33B)とを別に示す。セファロ分析の結果を図に示す。



術前矯正治療で行うのはどれか。すべて選べ。

- a 叢生の改善
- b 上顎切歯の舌側傾斜
- c 下顎切歯の唇側傾斜
- d 下顎歯列正中線の右方移動
- e 左側臼歯部交叉咬合の改善

別冊  
No. 33 A、B

34 42歳の女性。下唇粘膜の色素沈着を主訴として来院した。出生時から頬粘膜と手掌とに色素沈着があったという。初診時の写真(別冊No. 34)を別に示す。

他に確認すべき病変はどれか。1つ選べ。

- a 骨腫
- b 神経線維腫
- c 基底細胞癌
- d 線維性異形成症
- e 消化管ポリポーシス

別冊

No. 34

35 36歳の男性。上顎右側中切歯の拍動性の自発痛を主訴として来院した。6年前に修復処置を受けたが、2年前から同様の症状が度々発現するという。初診時の口腔内写真(別冊No. 35A)とエックス線写真(別冊No. 35B)とを別に示す。

この疾患で他に予測されるのはどれか。すべて選べ。

- a 冷水痛
- b 歯の動揺
- c 髓室開拓時の排膿
- d 顎下リンパ節の腫脹
- e 全身倦怠感

別冊

No. 35 A、B



36 66歳の女性。上下顎全部床義歯の製作を希望して来院した。診療過程の写真(別冊No. 36A、B)を別に示す。Aの操作を経てBの状態に至った。

これ以降に行うのはどれか。2つ選べ。

- a 人工歯選択
- b 仮想咬合平面の設定
- c 矢状顎路傾斜角の設定
- d 前歯部咬合堤の豊隆の決定
- e 上顎前歯部咬合堤の高さの決定

別 冊 No. 36 A、B
-------------------

37 70歳の男性。上下顎全部床義歯の不適合を主訴として来院した。診療過程の口腔内写真(別冊No. 37)を別に示す。

矢印に示すワックスを付与する目的はどれか。1つ選べ。

- a 構音機能検査
- b 仮想咬合平面の設定
- c 咬合床後縁の位置設定
- d 下顎の前方移動の防止
- e 適正な咬合高径の記録

別 冊 No. 37
---------------

38 30歳の女性。下顎右側第二大臼歯の冷水痛を主訴として来院した。近心隣接面に齶蝕を認めたため修復処置を行うこととした。局所麻酔に使用した器具の写真(別冊No. 38A)と局所麻酔時の口腔内写真(別冊No. 38B)とを別に示す。

この患者への説明で適切なのはどれか。1つ選べ。

- a 「下唇がしばらくしびれます」
- b 「ほほが白くなることがあります」
- c 「舌を噛まないように注意して下さい」
- d 「口が開きにくくなることがあります」
- e 「歯が浮いた感じになることがあります」

別 冊 No. 38 A、B
-------------------

39 4歳の女兒。2週後の肝臓移植手術を前に歯科受診を指示され来院した。初診時の口腔内写真(別冊No. 39)を別に示す。

優先すべきなのはどれか。1つ選べ。

- a 感染源の除去
- b 審美性の回復
- c 咀嚼機能の回復
- d 食生活習慣の改善
- e 永久歯の萌出余地の確保

別 冊 No. 39
---------------

40 4歳の男児。下顎左側第一乳臼歯が萌出してこないことを主訴として来院した。炎症症状を認めない。初診時の口腔内写真(別冊No. 40A)とエックス線写真(別冊No. 40B)とを別に示す。

放置することによって起こり得るのはどれか。すべて選べ。

- a 病変の縮小
- b  $\overline{D}$  の発育不全
- c  $\overline{D}$  の自然萌出
- d  $\overline{4}$  の発育不全
- e 歯列弓周長の縮小

別冊 No. 40 A、B
------------------

41 47歳の女性。左側鼻翼基部の腫脹を主訴として来院した。4年前から同部の腫脹に気付いていたが、痛みがないため放置していたという。口腔内からの穿刺によって内溶液を吸引した。初診時の顔貌写真(別冊No. 41A)、エックス線造影写真(別冊No. 41B)及び摘出物のH-E染色病理組織像(別冊No. 41C)を別に示す。

診断名はどれか。1つ選べ。

- a 歯根嚢胞
- b 原始性嚢胞
- c 鼻齒槽嚢胞
- d 鼻口蓋管嚢胞
- e 術後性上顎嚢胞

別冊 No. 41 A、B、C
--------------------

42 4歳の男児。上顎右側乳前歯の脱落を主訴として来院した。上唇の裂傷、6歯に重度齲蝕および10歯に軽度齲蝕がみられる。男児は保育所に通所しているがコミュニケーションがとりにくく、衣服が汚れている。問診時の母親との会話の一部を示す。

歯科医師	「顔をどこかにぶつけたのですか」
母 親	「転んだんです」
歯科医師	「お子さんはよく転ぶんですか。手にも眼の周りにもあざができていますね」
母 親	「はい。発達が遅れていて、町の保健センターに相談しているんです」
歯科医師	「次に保健センターに行かれるのはいつですか」
母 親	「・・・・・・・・」
歯科医師	「虫歯も多いようですが、これまで治療を受けたことはありませんか」
母 親	「本人が歯医者さんを嫌がるんです」
歯科医師	「歯科医院には行かれたのですか」
母 親	「いいえ、今日が初めてです」
歯科医師	「そうですか。それではお子さんの治療をしましょう」

処置後に特に確認すべきことはどれか。1つ選べ。

- a 幼児虐待
- b 栄養摂取障害
- c 運動機能障害
- d 自立能力遅滞
- e 精神発達遅滞

43 5歳の男児。下顎左側臼歯部の摂食時痛を主訴として来院した。生活断髄中の口腔内写真(別冊No. 42)を別に示す。

次に行うのはどれか。1つ選べ。

- a 天蓋除去
- b 根管口明示
- c 断髄薬貼付
- d 罹患歯質除去
- e 冠部歯髄除去

別 冊 No. 42
---------------

44 32歳の男性。頸部の有痛性の腫脹を主訴として来院した。1週間前から左側顎下部に疼痛と腫脹とが出現したという。その後、徐々に増悪し2日前から摂食が困難になったという。初診時の顔貌写真(別冊No. 43A)とCT(別冊No. 43B)とを別に示す。

最も注意すべきなのはどれか。1つ選べ。

- a 体 温
- b 呼 吸
- c 血 圧
- d 脈 拍
- e 疼 痛

別 冊 No. 43 A、B
-------------------

45 20歳の女性。上顎左側第一小白歯の一過性の冷水痛を主訴として来院した。コンポジットレジン修復を行うこととした。初診時の口腔内写真(別冊No. 44A)、齲蝕検知液で染色し、水洗した後の写真(別冊No. 44B)及び写真Bの濃染部の歯質を除去中の写真(別冊No. 44C)を別に示す。

次に行うのはどれか。1つ選べ。

- a 接着操作を行う。
- b ベベルを付与する。
- c 再び齲蝕検知液で染色する。
- d 水酸化カルシウム剤を貼付する。
- e ラウンドバーでさらに除去する。

別 冊 No. 44 A、B、C
---------------------

46 9歳の男児。受け口を主訴として来院した。初診時のセファログラム(別冊No. 45)を別に示す。

2枚のセファログラムのトレースを重ね合わせて評価するのはどれか。

1つ選べ。

- a 口呼吸の有無
- b 下顎の成長方向
- c 異常嚥下癖の有無
- d 切歯部咬耗の程度
- e 下顎の機能的偏位の有無

別 冊 No. 45
---------------

47 50歳の男性。下顎右側第二小白歯部をインプラント義歯、第一、第二大臼歯部の歯冠修復を陶材焼付鑄造冠にて行うため、印象採得を行った。大白歯部の印象が鮮明でなかったため、インプラント義歯装着後に再度印象採得を行った。最初の印象で製作した作業用模型の写真(別冊No. 46A)と再印象採得時の過程の写真(別冊No. 46B、C、D、E)とを別に示す。

この印象採得法の順番として適切なのはどれか。1つ選べ。

- a B → C → E → D
- b B → E → C → D
- c C → B → E → D
- d D → B → C → E
- e D → C → B → E

別 冊 No. 46 A、B、C、D、E
-------------------------

48 13歳の女子。口元が出ていることを主訴として来院した。第一大臼歯の咬合関係は左右側ともに Angle I 級で、アーチレングスディスクレパンシーは上顎 -1 mm、下顎 -5 mm である。セファロ分析の結果、FMIA は 47 度であった。上下顎両側第一小臼歯を抜去してマルチブラケット装置を用いて治療を行うこととした。初診時の口腔内写真(別冊No. 47A)、顔面写真(別冊No. 47B)及びエックス線写真(別冊No. 47C)を別に示す。

治療後にみられる変化はどれか。1つ選べ。

- a FMA の増加
- b FMIA の減少
- c IMPA の減少
- d 上下顎中切歯歯軸傾斜角の減少
- e FH 平面に対する上顎中切歯歯軸傾斜角の増加

別 冊 No. 47 A、B、C
---------------------

49 62歳の女性。下顎義歯の製作中である。口腔内写真(別冊No. 48A)と作業用模  
型の写真(別冊No. 48B)とを別に示す。

適切な大連結子はどれか。2つ選べ。

- a リンガルバー
- b ラビアルバー
- c Kennedy バー
- d リンガルエプロン
- e リンガルプレート

別 冊 No. 48 A、B
-------------------



50 41歳の女性。前歯部での咀嚼障害を主訴として来院した。最近になって急に前歯部の開咬が悪化したという。起床時に手指のこわばりを認めるが数分間で改善するという。仰臥位を取らせたり、硬固物を咀嚼させると下顎が後退し、前歯部の開咬が悪化する。初診時の口腔内写真(別冊No. 49A)とエックス線写真(別冊No. 49B)とを別に示す。

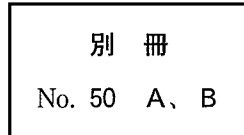
必要な検査はどれか。2つ選べ。

- a MRI
- b 超音波検査
- c 免疫学検査
- d 筋電図検査
- e ポリソムノグラフィ検査

別 冊 No. 49 A、B
-------------------

次の文により 51、52 の問いに答えよ。

34 歳の女性。下顎右側第一大臼歯の冷水痛を主訴として来院した。2 週前から一過性の冷水痛を自覚するようになったという。電気診に正常に反応する。コンポジットレジンで修復することとした。初診時のエックス線写真(別冊No. 50A)と感染象牙質除去後の口腔内写真(別冊No. 50B)とを別に示す。



51 窩洞形成で適切なのはどれか。2つ選べ。

- a 頰側への開放
- b 舌側への開放
- c 小窩裂溝部への拡大
- d 咬合面窩洞辺縁のベベル形成
- e 歯肉側壁エナメル質の白濁部除去

52 修復に必要なのはどれか。2つ選べ。

- a ウエッジ
- b 圧排用綿糸
- c セメント裏層器
- d マトリックスバンド
- e サービカルマトリックス