

注意事項

1. 試験問題の数は60問で解答時間は正味2時間である。
2. 解答方法は次のとおりである。

(1) 各問題にはaからeまでの五つの答えがあるので、そのうち質問に適した答えを(例1)では一つ、(例2)では二つ選び答案用紙に記入すること。

(例1) 101 医師法に規定されているのはどれか。

- a 医療法人の設立認可
- b 診療所開設の届出
- c 不正受験者の措置
- d 広告制限
- e 医療計画

(例2) 102 医師法に規定されているのはどれか。2つ選べ。

- a 臨床研修を受ける義務
- b 診療所開設の届出
- c 不正受験者の措置
- d 広告制限
- e 医療計画

(例1)の正解は「c」であるから答案用紙の(c)をマークすればよい。

答案用紙①の場合、

101	(a)	(b)	(c)	(d)	(e)
			↓		
101	(a)	(b)	●	(d)	(e)

答案用紙②の場合、

101	(a)	101	(a)
	(b)		(b)
	(c)	→	●
	(d)		(d)
	(e)		(e)

(例2)の正解は「a」と「c」であるから答案用紙の(a)と(c)をマークすればよい。

答案用紙①の場合、

102	(a)	(b)	(c)	(d)	(e)
			↓		
102	●	(b)	●	(d)	(e)

答案用紙②の場合、

102	(a)	102	●
	(b)		(b)
	(c)	→	●
	(d)		(d)
	(e)		(e)

- (2) ア. (例1)の質問には二つ以上解答した場合は誤りとする。
- イ. (例2)の質問には一つ又は三つ以上解答した場合は誤りとする。

1 特発性肺線維症で見られるのはどれか。2つ選べ。

- a PaCO₂ 上昇
- b 一秒率低下
- c 血清 KL-6 上昇
- d 肺拡散能低下
- e 全肺気量増加

2 誤っているのはどれか。

- a 肺胞微石症は遺伝性疾患である。
- b 肺リンパ管筋腫症(LAM)は男性に多い。
- c 肺 Langerhans 組織球症は喫煙者に多い。
- d 肺胞蛋白症はマクロファージの機能異常によって生じる。
- e アレルギー性気管支肺アスペルギルス症では気管支型粘性痰が認められる。

3 原発性肺癌について正しいのはどれか。2つ選べ。

- a 腺癌の頻度が最も高い。
- b 扁平上皮癌は女性に多い。
- c 扁平上皮癌は喫煙が危険因子である。
- d 小細胞癌は抗癌化学療法薬に感受性が低い。
- e 大細胞癌は閉塞性肺炎を合併することが多い。

4 縦隔腫瘍と好発部位の組合せで正しいのはどれか。

- a 奇形腫 ————— 前縦隔
- b 神経原性腫瘍 ————— 前縦隔
- c 縦隔内甲状腺腫 ————— 中縦隔
- d 心膜嚢胞 ————— 後縦隔
- e リンパ腫 ————— 後縦隔

5 自然気胸の手術適応はどれか。2つ選べ。

- a 初発例
- b 再発例
- c 胸水貯留
- d 緊張性気胸
- e 気漏の持続

6 高拍出性心不全をきたすのはどれか。2つ選べ。

- a 貧血
- b 心膜炎
- c 肥大型心筋症
- d 心タンポナーデ
- e 甲状腺機能亢進症

7 冠動脈バイパス術に用いないのはどれか。

- a 内胸動脈
- b 橈骨動脈
- c 大伏在静脈
- d 気管支動脈
- e 右胃大網動脈

8 冠攣縮性狭心症を誘発するのはどれか。

- a リドカイン
- b ベラパミル
- c アセチルコリン
- d アミノフィリン
- e イソプロテレノール

9 降圧薬の選択で禁忌はどれか。

- a 妊娠中の高血圧への ACE 阻害薬
- b 心不全を合併した高血圧への降圧利尿薬
- c 脂質代謝異常に合併した高血圧への α 遮断薬
- d 腎障害を合併した高血圧へのカルシウム拮抗薬
- e 糖尿病を合併した高血圧へのアンジオテンシン受容体拮抗薬

- 10 深部静脈血栓症の治療で誤っているのはどれか。
- a 抗凝固療法
 - b 血栓除去術
 - c 血栓溶解療法
 - d リンパ管-静脈吻合術
 - e 下大静脈フィルター留置
- 11 偽膜性腸炎について正しいのはどれか。
- a 病原性大腸菌の増殖が原因である。
 - b 突然の新鮮血下血で発症する。
 - c 注腸造影ではバリウムの貯留像として描出される。
 - d 診断には内視鏡検査を行う。
 - e 治療には広域スペクトル抗菌薬を投与する。
- 12 組合せて正しいのはどれか。2つ選べ。
- a 腸結核 ————— 輪状潰瘍
 - b Crohn病 ————— 敷石像
 - c 薬物性腸炎 ————— 縦走潰瘍
 - d 虚血性腸炎 ————— 偽膜形成
 - e 潰瘍性大腸炎 ————— 非連続性病変

13. 正しいのはどれか。

- a 肛門周囲膿瘍は切開で治癒する。
- b 成人の痔瘻は自然治癒することが多い。
- c 嵌頓のない内痔核では肛門痛はない。
- d 外痔核では見張りいぼ(sentinel skin tag)がみられる。
- e 慢性裂肛は6時方向に多い。

14 アルコール性肝障害の特徴でないのはどれか。

- a 血清AST/ALT 比 <1
- b 血清 γ -GTP 高値
- c 肝腎コントラスト増強
- d 肝線維化
- e 肝組織好中球浸潤

15 肝移植の適応とならないのはどれか。

- a 肝硬変
- b 劇症肝炎
- c 肝細胞癌
- d 胆道閉鎖症
- e 肝内胆管癌

16 胆嚢の黒色石の原因となるのはどれか。2つ選べ。

- a 肥 満
- b 糖尿病
- c 肝硬変
- d 胆嚢炎
- e 溶血性貧血

17 胆嚢炎の起因菌として多いのはどれか。2つ選べ。

- a グラム陽性球菌
- b グラム陰性桿菌
- c 嫌気性菌
- d 結核菌
- e 真 菌

18 重症急性膵炎でみられないのはどれか。

- a 多 尿
- b 腹 痛
- c 胸 水
- d 腹 水
- e 皮下出血

19 腸閉塞の原因となるのはどれか。2つ選べ。

- a 感染性腸炎
- b 結腸癌
- c S状結腸軸捻転
- d 過敏性腸症候群
- e 直腸脱

20 慢性炎症による二次性貧血でみられるのはどれか。

	MCV	MCHC	Fe	TIBC	フェリチン
①	低 値	低 値	低 値	高 値	低 値
②	低値～正常	低値～正常	低 値	低 値	高 値
③	正常～高値	低 値	高 値	低 値	高 値
④	低 値	低 値	高 値	低 値	高 値
⑤	正常～高値	正 常	高 値	低 値	高 値


- a ①
- b ②
- c ③
- d ④
- e ⑤

21 5歳の男児。心臓カテーテル検査を目的に入院した。正期正常分娩で出生した。

1か月時の健康診査で心雑音を指摘され、その後は外来で半年に1度経過観察されていた。運動時に軽い呼吸困難を訴える。身長102 cm、体重15 kg。体温36.7℃。呼吸数24/分。脈拍84/分、整。血圧98/62 mmHg。呼吸困難とチアノーゼとを認めない。胸骨左縁第2肋間を最強点とする3/6度の粗い収縮中期雑音を聴取する。呼吸音に異常を認めない。腹部は平坦、軟で、肝・脾を触知しない。心臓カテーテル検査所見：主肺動脈圧22/10 mmHg、右室圧75/10(拡張終期) mmHg、大動脈圧92/58 mmHg、左室圧94/8(拡張終期) mmHg、Qp/Qs 1.0。右室造影写真側面像(別冊No. 1)を別に示す。

対応として適切なのはどれか。

- a 経過観察
- b 経皮的バルーン弁形成術
- c Blalock-Taussig 手術
- d 肺動脈絞扼術
- e 心室中隔欠損パッチ閉鎖術



22 11か月の乳児。チアノーゼ増強と呼吸困難のため搬入された。在胎38週2日、2,850gで出生した。生後1日から心雑音を指摘され、心エコー図でFallot四徴症と診断された。経皮的動脈血酸素飽和度(SpO₂)は95%であったため、外来で経過観察していたが、3か月ころから90%となった。6か月ころから激しく泣いた時にチアノーゼ増強と呼吸促迫とを呈する発作が出現した。

発作時の対応で誤っているのはどれか。

- a 胸膝位
- b 酸素投与
- c 鎮静薬投与
- d α 刺激薬投与
- e β 刺激薬投与

23 43歳の女性。微熱と倦怠感を主訴に来院した。微熱は3週間前から続いている。体温37.8℃。脈拍96/分、整。血圧132/86 mmHg。心尖部に2/6度の収縮期雑音を聴取する。右指先に有痛性の赤紫色の結節を認める。血液所見：赤血球322万、白血球15,800。CRP12.5 mg/dl。

診断に有用な検査はどれか。2つ選べ。

- a 血液培養
- b 喀痰培養
- c 胸部造影CT
- d 胸部単純MRI
- e 心エコー検査

24 72歳の女性。胸部圧迫感を主訴に来院した。1か月前から駅の階段を上がる時に前胸部の圧迫感を自覚していた。数年前から心雑音を指摘されていたが、放置していた。心エコー図(別冊No. 2A、B)を別に示す。

この患者でみられないのはどれか。

- a IV 音
- b 振 戦(thrill)
- c 遅 脈
- d 脈圧の増大
- e 頸部に放散する収縮期雑音

別 冊

No. 2 写真A、B

25 58歳の男性。1か月前からの胸痛を主訴に来院した。意識は清明。身長168 cm、体重66 kg。脈拍84/分、整。血圧142/36 mmHg。胸骨左縁第3肋間に3/6度の拡張期雑音を聴取する。呼吸音に異常を認めない。腹部は平坦、軟で、肝・脾を触知しない。血液所見：赤血球420万、Hb 14.0 g/dl、白血球6,800、血小板20万。血液生化学所見：総蛋白7.4 g/dl、アルブミン4.0 g/dl、尿素窒素15.0 mg/dl、クレアチニン0.8 mg/dl、AST 20 IU/l、ALT 15 IU/l。

必要な検査はどれか。2つ選べ。

- a Holter 心電図
- b 心単純MRI
- c 心血管造影
- d 心エコー検査
- e 心筋シンチグラフィ

26 64歳の男性。労作時の息切れと胸部圧迫感とを主訴に来院した。以前から心電図異常を指摘されていたが精査は受けていなかった。呼吸数 18/分。脈拍 72/分、整。血圧 130/80 mmHg。頸静脈の怒張はない。収縮期雑音とIV音とを聴取する。呼吸音に異常を認めない。下肢に浮腫を認めない。心エコー図の左室長軸断層像(別冊No. 3A)と僧帽弁のMモード像(別冊No. 3B)とを別に示す。

治療薬として適切なのはどれか。2つ選べ。

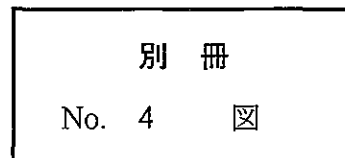
- a 利尿薬
- b 硝酸薬
- c β 遮断薬
- d ジギタリス
- e ベラパミル

別 冊 No. 3 写真A、B

27 50歳の男性。胸痛を主訴に来院した。数日前から風邪気味であったが、昨日から左前胸部痛が出現した。痛みは数時間続くことがあり、深吸気時と仰臥位とで増強する。意識は清明。身長170 cm、体重67 kg。体温36.9℃。脈拍84/分、整。血圧140/84 mmHg。収縮期と拡張期とに高調な雑音を聴取する。呼吸音に異常を認めない。血液所見：赤血球456万、Hb14.5 g/dl、白血球8,900。CRP4.5 mg/dl。心電図(別冊No. 4)を別に示す。

最も考えられるのはどれか。

- a 肺塞栓症
- b 急性心膜炎
- c 特発性胸膜炎
- d 安静時狭心症
- e 肥大型心筋症



28 64歳の女性。嘔声を主訴に来院した。1か月前から嘔声を自覚し、飲水時にむせるようになった。意識は清明。身長150 cm、体重55 kg。脈拍80/分、整。血圧162/94 mmHg。胸骨右縁第2肋間で2/6度の収縮期駆出性雑音を聴取する。胸部造影CT(別冊No. 5)を別に示す。

適切なのはどれか。

- a 甲状腺摘出術
- b 左肺上葉切除術
- c 人工血管置換術
- d 縦隔腫瘍摘出術
- e 大動脈弁置換術

別 冊 No. 5 写 真

29 52歳の女性。1か月前からの腹部膨満を主訴に来院した。腹部は膨隆し、圧痛を認めない。超音波検査で腹水様所見があり、穿刺でゼリー状の液を吸引した。

原発臓器として考えられるのはどれか。2つ選べ。

- a 胃
- b 小 腸
- c 虫 垂
- d 副 腎
- e 卵 巢

30 55歳の男性。嚥下困難と嘔吐とを主訴に来院した。2か月前から食物のつかえ感を自覚した。5日前から固形物をとると嘔吐し、水分のみが摂取可能となった。喫煙は30本/日を35年間。身長168cm、体重55kg。眼瞼結膜に貧血を認める。食道内視鏡写真(別冊No. 6)を別に示す。

診断はどれか。

- a 食道癌
- b 食道異物
- c 食道静脈瘤
- d 逆流性食道炎
- e 食道アカラシア

別 冊 No. 6 写 真

31 65歳の男性。夕食3時間後に生じた急激な上腹部痛のため搬入された。体温37.8℃。脈拍72/分、整。血圧108/58mmHg。血液所見：赤血球482万、白血球12,300。腹部単純CT(別冊No. 7)を別に示す。

診断はどれか。

- a 腸閉塞
- b 急性胃炎
- c 急性膵炎
- d 急性胆嚢炎
- e 消化性潰瘍穿孔

別 冊 No. 7 写 真

32 生後 24 時間の新生児。著明な腹部膨満と胆汁性嘔吐とのため NICU に入院した。胎便の排泄はまだない。腹部エックス線単純写真立位像で腹部全体に多数の液面形成 (niveau) を認める。

最も考えられるのはどれか。

- a 先天性食道閉鎖症
- b 肥厚性幽門狭窄症
- c 先天性十二指腸閉鎖症
- d 先天性小腸閉鎖症
- e 鎖 肛

33 18 歳の男子。下痢と粘血便とを主訴に来院した。3 か月前から下痢と左下腹部痛とを認めた。7 日前から 5～6 行/日の粘血便を認めた。海外渡航歴はない。身長 168 cm、体重 52 kg。体温 37.8℃。脈拍 84/分、整。血圧 118/62 mmHg。眼瞼結膜に貧血を認める。腹部全体に圧痛を認める。筋性防御を認めない。大腸内視鏡写真(直腸)(別冊 No. 8)を別に示す。

考えられるのはどれか。

- a 感染性腸炎
- b 薬物性腸炎
- c 大腸憩室炎
- d 虚血性大腸炎
- e 潰瘍性大腸炎

別 冊 No. 8 写 真

34 57歳の男性。倦怠感を主訴に来院した。3日前から倦怠感があり、食欲も低下している。尿の濃染にも気付いていた。3年前から毎年健康診断を受けているが、肝機能の異常を指摘されたことはなかった。海外渡航歴はない。血液生化学所見：AST 1,140 IU/l、ALT 1,580 IU/l、ALP 382 IU/l (基準 260 以下)、 γ -GTP 67 IU/l (基準 8~50)。免疫学所見：IgM 型 HA 抗体陰性、HBs 抗原陰性、IgM 型 HBc 抗体陰性、HCV 抗体陰性、HCV-RNA 陰性、抗核抗体陰性、抗ミトコンドリア抗体陰性。

確認すべきことは何か。2つ選べ。

- a 生貝の摂食
- b 生肉の摂食
- c 刺青の経験
- d 健康食品の摂取
- e 配偶者以外との性交渉

35 58歳の男性。肝腫瘍の精査のため来院した。3年前に上行結腸癌で結腸右半切除術を受けた。腹部超音波検査で肝に孤立性腫瘍が初めて検出された。血液所見：赤血球 385 万、Hb 11.5 g/dl、白血球 4,200、血小板 18 万。血液生化学所見：総蛋白 7.0 g/dl、アルブミン 4.6 g/dl、ZTT 9.8(基準 4.0~14.5)、総ビリルビン 0.9 mg/dl、AST 20 IU/l、ALT 28 IU/l、ALP 350 IU/l(基準 260 以下)、 γ -GTP 48 IU/l(基準 8~50)。免疫学所見：HBs 抗原陰性、HCV 抗体陰性、AFP 8 ng/ml(基準 20 以下)、CEA 22 ng/ml(基準 5 以下)。胸腹部 CT で肝左葉に径 6 cm の腫瘍性病変を 1 個認めるが、肺を含めその他の臓器には異常を認めない。

対応として適切なのはどれか。

- a 経過観察
- b 経皮的エタノール注入療法
- c 放射線治療
- d 免疫療法
- e 肝部分切除

36 52歳の男性。右季肋部痛を主訴に来院した。昨夜、夕食後に右季肋部痛が出現し、今朝まで持続している。体温 36.5℃。眼球結膜に黄染を認めない。腹部は平坦、軟で、肝・脾を触知しない。右季肋部に圧痛を認める。白血球 11,000。血液生化学所見：総ビリルビン 1.6 mg/dl、AST 58 IU/l、ALT 45 IU/l、ALP 580 IU/l (基準 260 以下)、 γ -GTP 102 IU/l (基準 8 ~ 50)。CRP 3.4 mg/dl。腹部超音波検査で異常を認めたため行った内視鏡的逆行性胆管膵管造影写真 (ERCP) (別冊No. 9) を別に示す。

治療として最も適切なのはどれか。

- a 抗菌薬投与
- b 経口胆石溶解薬投与
- c 体外衝撃波結石破碎療法
- d 内視鏡的除石術
- e 腹腔鏡下胆嚢摘出術

別 冊 No. 9 写 真

37 68歳の女性。腹痛を主訴に来院した。3年前から時々食後に右上腹部痛があった。昨日の夕食後にも腹痛があった。体温 37.4℃。右季肋部に圧痛を伴う腫瘤を触れる。白血球 12,500。CRP 5.8 mg/dl。腹部造影 CT(別冊No. 10)を別に示す。

考えられるのはどれか。2つ選べ。

- a 胆石症
- b 胆嚢炎
- c 胆嚢腺筋腫症
- d 胆嚢腺腫
- e 胆嚢癌

別 冊 No. 10 写 真

38 65歳の男性。腹部超音波検査で異常を指摘され来院した。症状は特に認めない。磁気共鳴胆管膵管像(MRCP)(別冊No. 11)を別に示す。

診断はどれか。

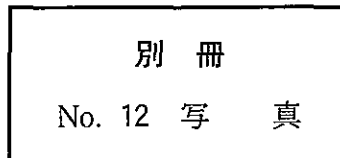
- a 慢性膵炎
- b 膵形成異常
- c 嚢胞性膵疾患
- d 先天性胆道拡張症
- e 膵・胆管合流異常症

別 冊 No. 11 写 真

39 57歳の女性。背部痛を主訴に来院した。3か月前からの背部痛が徐々に増強している。臍上部に径約5cmの硬い腫瘍を触知する。腹部造影CT(別冊No. 12)を別に示す。

治療として適切なのはどれか。2つ選べ。

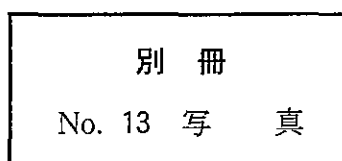
- a 抗癌化学療法
- b 動脈塞栓術
- c 放射線治療
- d 膵頭十二指腸切除
- e 膵体尾部切除



40 3か月の乳児。へその膨らみを心配する母親に連れられて来院した。生後間もなくからへその膨らみがあったが、出産した病院からは様子を見るように指示されて退院した。指示を守って育児をしていたが、徐々に膨らみは大きくなってきた。お腹がすいてミルクを欲しがるときには、号泣して、膨らみは直径3cmになり、皮膚も赤黒くなるという。ミルクの飲みは良い。身長63cm、体重6.5kg。母親が持ってきた号泣時の写真(別冊No. 13)を別に示す。

母親への説明で正しいのはどれか。

- a 「もう少し成長すると自然に治ることが多いです」
- b 「心血管系奇形の合併が多いので検査が必要です」
- c 「泣いて膨らんだ時に診察しないと分かりません」
- d 「膨らんだときは手で押し込んでください」
- e 「穿刺して診断をつける必要があります」



41 54歳の男性。腹痛と発熱とを主訴に来院した。1週間前から体重の増加と腹部膨満とを認める。5年前から肝硬変で経過観察中である。眼球結膜に黄染を認める。腹部に波動を認め、腹部全体に軽度の圧痛を認める。腹水所見：淡黄色、比重1.012、蛋白2.1 g/dl、アミラーゼ300 IU/l、白血球950/ μ l(好中球多数)。腹部エックス線単純写真立位像で異常を認めない。

最も考えられるのはどれか。

- a 十二指腸潰瘍穿孔
- b 急性膵炎
- c 特発性細菌性腹膜炎
- d 結核性腹膜炎
- e 癌性腹膜炎

42 67歳の女性。就眠中に突然の腰痛が出現し、起き上がれなくなり搬入された。5年前から高血圧を指摘され、近医で内服薬を処方されていた。意識はやや混濁し、表情に乏しく、反応が鈍い。身長152 cm、体重56 kg。体温36.6℃。脈拍112/分、整。血圧88/64 mmHg。心音と呼吸音とに異常を認めない。腹部はやや膨隆し腸音は減弱している。圧痛を認めるが反跳痛はない。四肢に冷感がある。

静脈路確保後に行う検査はどれか。

- a 腹部CT
- b 頭部単純CT
- c 腰椎単純MRI
- d 静脈性尿路造影
- e 上部消化管内視鏡検査

43 70歳の女性。腹痛と右鼠径部の腫瘤とを主訴に来院した。半年前から時々右鼠径部の膨隆に気付いていたが放置していた。右鼠径部に3 cm大の膨隆を認め、発赤と強い圧痛とを伴っている。血液所見：赤血球419万、Hb 13.0 g/dl、Ht 39%、白血球12,100(桿状核好中球20%、分葉核好中球60%、好酸球2%、好塩基球0%、単球3%、リンパ球15%)、血小板19万。CK 249 IU/l(基準40~200)。CRP 2.5 mg/dl。腹部単純CT(別冊No. 14)を別に示す。

治療として適切なのはどれか。

- a 高圧浣腸
- b 緊急手術
- c 鎮痛薬投与
- d 膨隆部の穿刺
- e 外用抗菌薬塗布

別冊

No. 14 写真

44 26歳の男性。自動車の自損事故で腹部にハンドル外傷を受け搬入された。意識は清明。呼吸数18/分。脈拍116/分、整。血圧102/76 mmHg。顔面は蒼白である。眼瞼結膜は貧血様で、眼球結膜に黄染を認めない。心音と呼吸音とに異常を認めない。心窩部から右季肋部に打撲によると思われる皮下出血斑を認める。腹部は平坦、軟で、右季肋部に軽い圧痛を認める。血液所見：赤血球385万、Hb 10.5 g/dl、白血球9,800。

まず行う検査はどれか。

- a 上部消化管内視鏡検査
- b 静脈性尿路造影
- c 腹腔動脈造影
- d 腹部造影CT
- e 磁気共鳴胆管膵管撮影(MRCP)

45 6歳の女児。顔色不良を主訴に来院した。眼球結膜に黄染を認める。胸骨右縁第3肋間に1/6度の収縮期雑音を認める。右肋骨弓下に肝を1.5 cm、左肋骨弓下に脾を3 cm触知する。血液所見：赤血球275万、Hb 8.3 g/dl、Ht 25%、網赤血球16%、白血球9,400、血小板35万。血液生化学所見：総ビリルビン4.7 mg/dl、直接ビリルビン0.7 mg/dl、ハプトグロビン0 mg/dl(基準19~170)、AST 34 IU/l、ALT 18 IU/l、LDH 643 IU/l(基準286~606)、Fe 97 μ g/dl、UIBC 178 μ g/dl(基準190~280)。直接Coombs試験陰性。末梢血塗抹May-Giemsa染色標本(別冊No. 15)を別に示す。

診断はどれか。

- a 鉄欠乏性貧血
- b 巨赤芽球性貧血
- c 遺伝性球状赤血球症
- d 再生不良性貧血
- e 急性リンパ性白血病

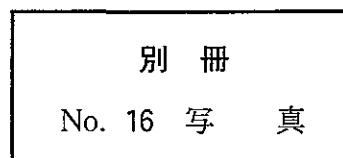
別冊

No. 15 写真

46 54歳の男性。倦怠感を主訴に来院した。2年前から冬季になると体調不良を自覚していた。今年の冬は1か月前から今までになく倦怠感が強くなった。同時期から、時々指尖が冷たく、痛くなった。生来健康で喫煙歴はない。意識は清明。体温37.3℃。脈拍96/分、整。血圧114/58 mmHg。皮膚に発疹はない。心音と呼吸音とに異常を認めない。左肋骨弓下に脾の先端を触れる。尿潜血1+。血液所見：赤血球252万、Hb 7.9 g/dl、Ht 24%、網赤血球4.8%、白血球6,700、血小板34万。血液生化学所見：総蛋白8.0 g/dl、アルブミン4.7 g/dl、尿素窒素14.0 mg/dl、クレアチニン1.0 mg/dl、尿酸7.2 mg/dl、総コレステロール220 mg/dl、トリグリセライド154 mg/dl、総ビリルビン3.2 mg/dl、直接ビリルビン0.8 mg/dl、AST 35 IU/l、ALT 35 IU/l、LDH 770 IU/l (基準176~353)、ALP 220 IU/l (基準260以下)、Fe 230 μg/dl。免疫学所見：CRP 0.3 mg/dl、抗核抗体陰性。末梢血塗抹Wright-Giemsa染色標本(別冊No. 16)を別に示す。

この患者にみられる検査所見はどれか。

- a TSH 高値
- b M 蛋白陽性
- c 抗 dsDNA 抗体陽性
- d 赤血球浸透圧抵抗減弱
- e 直接 Coombs 試験陽性



47 56歳の男性。全身倦怠感と腹部膨満とを主訴に来院した。6か月前から左上腹部の重圧感を自覚し、少量の摂食でも満腹になった。顔色は不良で悪いそうを認める。右肋骨弓下に肝を4cm、左肋骨弓下に脾を5cm触知し、いずれも弾性硬で圧痛はない。血液所見：赤血球320万、Hb9.5g/dl、Ht31%、網赤血球1.3%、白血球23,000(前骨髄球2%、骨髄球3%、後骨髄球3%、桿状核好中球13%、分葉核好中球55%、好酸球1%、好塩基球3%、単球4%、リンパ球16%、赤芽球4個/100白血球)、血小板62万。好中球アルカリホスファターゼスコア312(基準120~320)。末梢血塗抹May-Giemsa染色標本(別冊No. 17)を別に示す。

最も考えられるのはどれか。

- a 原発性骨髄線維症
- b 骨髄異形成症候群
- c 慢性骨髄性白血病
- d 本態性血小板血症
- e 慢性骨髄単球性白血病

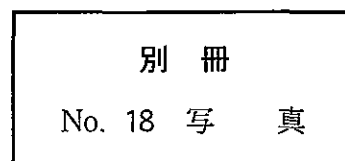
別 冊

No. 17 写 真

48 24歳の男性。発熱と頸部腫瘍とを主訴に来院した。1か月前に左頸部の腫瘍に気付いた。そのころから時々37～38℃の発熱も出現した。その後腫瘍はやや増大傾向にあった。生来健康で喫煙、飲酒はしない。意識は清明。体温37.8℃。左頸部および鎖骨上窩に径2cm、表面平滑で圧痛のないリンパ節を2個、両側腋窩に径2cmのリンパ節を1個ずつ、右鼠径部に径1.5cmのリンパ節を1個触知する。左口蓋扁桃の腫大を認める。呼吸音に異常を認めない。腹部は平坦、軟で、肝・脾を触知しない。血液所見：赤血球462万、Hb14.2g/dl、Ht43%、白血球12,000(桿状核好中球5%、分葉核好中球62%、好酸球8%、好塩基球1%、単球4%、リンパ球20%)、血小板26万。血液生化学所見：総蛋白7.3g/dl、アルブミン4.2g/dl、尿素窒素16.0mg/dl、クレアチニン0.9mg/dl、尿酸7.6mg/dl、総コレステロール120mg/dl、総ビリルビン0.8mg/dl、AST45IU/l、ALT32IU/l、LDH420IU/l(基準176～353)。CRP1.2mg/dl。胸部エックス線写真で両側肺門部に腫瘍影を認める。頸部リンパ節生検H-E染色標本(別冊No. 18)を別に示す。

この患者の治療で適切なのはどれか。

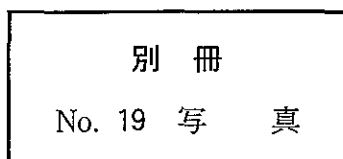
- a 放射線治療
- b 抗結核薬投与
- c リツキシマブ投与
- d 多剤併用抗癌化学療法
- e 副腎皮質ステロイド薬パルス療法



49 生後2か月の乳児。元気がないことと皮膚の黄染とを主訴に来院した。在胎40週3日、2,580gで出生した。母乳栄養である。3日前に鼻出血の痕に気付いたが様子を見ていた。2日前から哺乳力が低下した。身長56.4cm、体重4,980g。体温36.3℃。呼吸数66/分。心拍数136/分、整。大泉門の膨隆は認めない。眼球結膜に黄染を認める。瞳孔径左3mm、右2mm。心音と呼吸音とに異常を認めない。右肋骨弓下に肝を5cm触知する。脾は触知しない。血液所見：赤血球290万、Hb7.5g/dl、白血球9,600、血小板32万、PT<6%(基準80~120)、APTT>180秒(基準対照32.2)。血液生化学所見：血糖70mg/dl、総ビリルビン17.4mg/dl、直接ビリルビン16.1mg/dl、AST97IU/l、ALT67IU/l、LDH822IU/l(基準324~755)。頭部単純CT(別冊No.19)を別に示す。

直ちに行うのはどれか。

- a 光線療法
- b 交換輸血
- c 利尿薬投与
- d ビタミンK投与
- e 副腎皮質ステロイド薬投与



50 67歳の男性。数週前から夕方になると足がむくみ、靴が履きにくくなるため来院した。足背に浮腫を認める以外特記すべき所見はない。血圧 142/86 mmHg。尿所見：蛋白 3+、糖(-)、沈渣に赤血球 1~3/1視野、白血球 1~3/1視野。血液生化学所見：総蛋白 5.1 g/dl、アルブミン 2.2 g/dl、尿素窒素 18.0 mg/dl、クレアチニン 0.9 mg/dl、総コレステロール 310 mg/dl。腎生検組織の蛍光抗体 IgG 染色標本(別冊No. 20A)と電子顕微鏡写真(別冊No. 20B)とを別に示す。

基礎疾患として考えられるのはどれか。

- a 肝硬変
- b 悪性腫瘍
- c 高血圧症
- d 高脂血症
- e うっ血性心不全

別 冊 No. 20 写真A、B

51 48歳の男性。1週間からの感冒症状後、尿が赤ぶどう酒色となったことを主訴に来院した。健康診断で5年前から尿潜血陽性を指摘されている。脈拍72/分、整。血圧110/62 mmHg。尿所見：蛋白1+、糖(-)、沈渣に赤血球 無数/1視野、白血球1~5/1視野。血液生化学所見：アルブミン4.0 g/dl、尿素窒素18.0 mg/dl、クレアチニン0.7 mg/dl、尿酸5.8 mg/dl、総コレステロール200 mg/dl、Na 134 mEq/l、K 3.8 mEq/l、Cl 102 mEq/l、Ca 9.0 mg/dl。2か月後の腎生検で、軽度のメサングウム増殖性糸球体腎炎であった。蛋白尿は0.2 g/日、糸球体濾過値は140 ml/分であった。

対応として適切なのはどれか。

- a 水分摂取制限
- b 生活指導と経過観察
- c 利尿薬投与
- d 免疫抑制薬投与
- e 副腎皮質ステロイド薬パルス療法

52 45歳の女性。健康診査で尿の異常と高血圧とを指摘され来院した。22歳での第一子出産時には尿の異常は指摘されていなかった。身長156 cm、体重66 kg。脈拍72/分、整。血圧158/96 mmHg。心音と呼吸音とに異常を認めない。浮腫は認めない。尿所見：蛋白2+、糖1+。血液所見：赤血球452万、Hb 13.0 g/dl、Ht 39%、白血球6,800、血小板21万。血液生化学所見：空腹時血糖140 mg/dl、HbA_{1c} 8.0% (基準4.3~5.8)、総蛋白7.0 g/dl、アルブミン3.6 g/dl、尿素窒素8.0 mg/dl、クレアチニン0.7 mg/dl。腎生検PAS染色標本(別冊No. 21)を別に示す。

治療として適切なのはどれか。

- a 血漿交換
- b ACE阻害薬投与
- c 降圧利尿薬投与
- d シクロホスファミド投与
- e 副腎皮質ステロイド薬投与

別冊

No. 21 写真