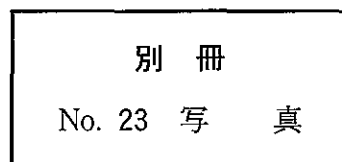


57 65歳の男性。咳嗽を主訴に来院した。体温 36.6℃。呼吸数 16/分。脈拍 64/分、整。血圧 126/74 mmHg。胸部エックス線写真(別冊No. 23)を別に示す。

対応として適切なのはどれか。

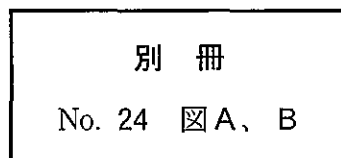
- a 胸腔鏡検査
- b 縦隔鏡検査
- c 気管支鏡検査
- d 抗菌薬投与
- e 1週後再診



58 44歳の男性。深夜に帰宅後、意識を失う発作を繰り返したため搬入された。1か月前から就寝時に時々胸苦しさを自覚していた。最近仕事が忙しく疲れ気味であった。40歳時に健康診断で心電図異常を指摘されていた。家族歴に特記すべきことはない。救急車の中で記録された発作時の心電図(別冊No. 24A)と来院時の安静時心電図(別冊No. 24B)とを別に示す。

対応として適切なのはどれか。

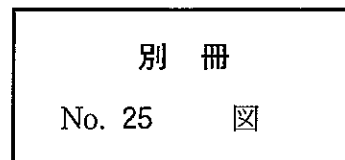
- a  $\beta$ 遮断薬投与
- b ベラパミル投与
- c ジギタリス投与
- d 除細動器植え込み
- e 心臓ペースメーカー植え込み



59 76歳の男性。失神を主訴に来院した。最近1か月の間に2度失神し、その際前額部を打撲している。Holter 心電図(別冊No. 25)を別に示す。

対応として適切なのはどれか。

- a アトロピン投与
- b リドカイン投与
- c プロプラノロール投与
- d イソプロテレノール投与
- e 心臓ペースメーカー植え込み



60 生後3日の新生児。在胎25週、体重774gで出生した。Apgarスコア3点(1分)。出生後啼泣が弱く、直ちに挿管され、人工呼吸管理を受けている。体温37.8℃。心拍数180/分、整。チアノーゼは認めない。心尖拍動を認め、胸骨左縁第2肋間に2/6度の収縮期雑音を聴取する。胸部エックス線写真で心胸郭比は65%である。心エコー図(別冊No. 26)を別に示す。

治療薬として適切なのはどれか。

- a インドメタシン
- b 人工サーファクタント
- c デキサメタゾン
- d ドパミン
- e プロスタグランジンE<sub>1</sub>

