

注 意 事 項

1. 試験問題の数は 60 問で解答時間は正味 2 時間である。
2. 解答方法は次のとおりである。
 - (1) 各問題には a から e までの五つの答えがあるので、そのうち質問に適した答えを(例 1)では一つ、(例 2)では二つ選び答案用紙に記入すること。

(例 1) 101 医師法に規定されているのはどれか。

- a 医療法人の設立認可
- b 診療所開設の届出
- c 不正受験者の措置
- d 広告制限
- e 医療計画

(例 2) 102 医師法に規定されているのはどれか。2つ選べ。

- a 臨床研修を受ける義務
- b 診療所開設の届出
- c 不正受験者の措置
- d 広告制限
- e 医療計画

(例 1)の正解は「c」であるから答案用紙の **(c)** をマークすればよい。

答案用紙①の場合、

101	(a)	(b)	(c)	(d)	(e)
			↓		
101	(a)	(b)	●	(d)	(e)

答案用紙②の場合、

101	101
(a)	(a)
(b)	(b)
(c)	→ ●
(d)	(d)
(e)	(e)

(例 2)の正解は「a」と「c」であるから答案用紙の **(a)** と **(c)** をマークすればよい。

答案用紙①の場合、

102	(a)	(b)	(c)	(d)	(e)
			↓		
102	●	(b)	●	(d)	(e)

答案用紙②の場合、

102	102
(a)	●
(b)	(b)
(c)	→ ●
(d)	(d)
(e)	(e)

- (2) ア. (例 1)の質問には二つ以上解答した場合は誤りとする。
- イ. (例 2)の質問には一つ又は三つ以上解答した場合は誤りとする。

- 1 糖尿病合併妊娠について誤っているのはどれか。
- a 妊娠初期は経口血糖降下薬で管理する。
 - b 妊娠初期の血糖コントロールが不良の場合は先天奇形の頻度が高い。
 - c 羊水過多症の合併頻度が増える。
 - d 分娩後はインスリン必要量が減少する。
 - e 新生児低血糖に注意する。
- 2 在胎 41 週、1,950 g で出生した新生児に合併しやすいのはどれか。
- a 低血糖症
 - b 無呼吸発作
 - c 動脈管開存症
 - d 呼吸窮迫症候群
 - e 一過性多呼吸症
- 3 新生児の頭血腫で正しいのはどれか。
- a 硬い腫瘤である。
 - b 皮下の出血である。
 - c 骨縫合を超えない。
 - d 生後 3 日までに消失する。
 - e 穿刺して血液を吸引する。

4 均衡型の子宮内発育遅延をきたしやすいのはどれか。

- a 妊娠糖尿病
- b 18 trisomy
- c 血液型不適合妊娠
- d 胎児心室中隔欠損
- e 妊娠高血圧症候群(妊娠中毒症)

5 統合失調症で正しいのはどれか。2つ選べ。

- a モノアミンが関与している。
- b 大脳に炎症性変化が存在する。
- c 陰性症状に対する薬物効果は高い。
- d 発症初期の積極的な治療的介入が重要である。
- e 有病率は人口10万当たり約10である。

6 強迫性障害について正しいのはどれか。

- a させられ(作為)体験が併存する。
- b 強迫観念の内容は了解不能である。
- c 生活機能が障害されることは少ない。
- d 第一選択薬は非定型抗精神病薬である。
- e 患者は強迫行為を不合理であると認識している。

7 注意欠陥多動性障害 (ADHD) について正しいのはどれか。

- a 小児の約 0.5 % にみられる。
- b 女児に多い。
- c 知的障害が合併する。
- d 脳内ドパミン神経系の異常がみられる。
- e 副腎皮質ステロイド薬が有効である。

8 疾患と対応の組合せで正しいのはどれか。2 つ選べ。

- a Bowen 病 ————— 経過観察
- b 太田母斑 ————— レーザー療法
- c 尋常性白斑 ————— PUVA 療法
- d リンパ管腫 ————— 放射線治療
- e 単純性血管腫 ————— 副腎皮質ステロイド薬治療

9 結節性硬化症で見られるのはどれか。2 つ選べ。

- a 白斑
- b 神経鞘腫
- c 聴神経腫瘍
- d 血管線維腫
- e café au lait 斑

10 悪性黒色腫の診断指標でないのはどれか。

- a 大きさ
- b 辺縁の性状
- c 黒色調の強さ
- d 形状の対称性
- e 色調の均一性

11 抗表皮細胞間抗体が検出されるのはどれか。

- a 尋常性天疱瘡
- b 疱疹状皮膚炎
- c 水疱性類天疱瘡
- d 先天性表皮水疱症
- e 後天性表皮水疱症

12 ウイルスが原因でないのはどれか。

- a 帯状疱疹
- b 伝染性紅斑
- c 伝染性膿痂疹
- d 伝染性軟属腫
- e 尖圭コンジローマ

- 13 血管新生緑内障をきたすのはどれか。
- a 視神経乳頭炎
 - b 網膜中心静脈閉塞症
 - c 網膜色素変性
 - d 中心性漿液性網脈絡膜症
 - e 加齢黄斑変性
- 14 原発開放隅角緑内障で初期からみられるのはどれか。2つ選べ。
- a 傍中心暗点
 - b 視力低下
 - c 角膜浮腫
 - d 虹彩萎縮
 - e 神経線維束欠損
- 15 Behçet 病でみられるのはどれか。
- a 感音難聴
 - b 前房蓄膿
 - c 虹彩結節
 - d 夕焼け眼底
 - e 豚脂様角膜後面沈着物

- 16 ムンプスについて正しいのはどれか。
- a 潜伏期は約 30 日である。
 - b ワクチン接種は義務である。
 - c ムンプス難聴は一側性である。
 - d ムンプス難聴の予後は良好である。
 - e ムンプス難聴はワクチンで予防できない。

- 17 呼吸困難をきたすのはどれか。2つ選べ。
- a 声帯結節
 - b 慢性喉頭炎
 - c 急性喉頭蓋炎
 - d 咽喉頭異常感症
 - e 両側反回神経麻痺

- 18 慢性副鼻腔炎でみられないのはどれか。
- a 鼻閉
 - b 後鼻漏
 - c 頭重感
 - d 嗅覚障害
 - e 開口障害

19 口蓋・咽頭扁桃肥大症(アデノイド)が原因となるのはどれか。2つ選べ。

- a 難聴
- b いびき
- c 鼻出血
- d 開鼻声
- e 嚥下障害

20 急性膿胸で正しいのはどれか。

- a 結核由来が多い。
- b 肺炎は原因とならない。
- c 発熱は軽度である。
- d 胸腔穿刺で診断する。
- e 抗菌薬は局所投与する。

21 36歳の初産婦。妊娠20週時に自然破水して入院した。子宮収縮抑制薬の投与を行い、羊水流出が持続しながら妊娠35週まで妊娠が継続している。

出生後に児に出現する可能性が高いのはどれか。2つ選べ。

- a 胸水
- b 腹水
- c 呼吸障害
- d 関節拘縮
- e 排尿障害

22 40歳の初産婦。児の娩出までの経過は正常であった。胎盤娩出直後から多量の出血を認めるとともに下腹部に激しい痛みを訴えた。

最も考えられるのはどれか。

- a 子宮破裂
- b 子宮内反
- c 頸管裂傷
- d 弛緩出血
- e 羊水塞栓症

23 40歳の初妊婦。双胎妊娠のため妊娠10週3日に紹介受診となった。外来初診時の超音波検査では、胎児頭殿長(CRL)は30mmと29mm(10週相当)で、1絨毛膜2羊膜双胎と診断した。妊娠17週ころから両児間の推定体重に差を認めるようになり(第1子:180g、第2子:100g)、羊水量にも差を認めるようになった。妊娠17週6日に規則的子宮収縮を主訴に来院し入院となった。意識は清明。身長158cm、体重76kg。体温36.8℃。脈拍96/分、整。血圧138/88mmHg。外診では10~20分間隔の不規則な子宮収縮を認めるが持続性の圧痛は認めない。超音波検査では、胎児推定体重は、第1子210g、第2子120gで体重差は43%である。第1子の羊水深度は90mmであるが他に形態異常は認めない。第2子の羊水深度は8mmで膀胱は描出できないが、他に明らかな形態異常は認めない。子宮頸管長は20mm。外子宮口は閉鎖しているが内子宮口の楔状の開大(funneling)を認める。尿所見:蛋白1+、糖1+。血液所見:赤血球387万、Hb10.2g/dl、Ht33%、白血球8,800、血小板9万。血液生化学所見:空腹時血糖87mg/dl、HbA_{1c}4.7%(基準4.3~5.8)、尿素窒素12.0mg/dl、クレアチニン0.4mg/dl、尿酸3.0mg/dl、AST20IU/l、ALT18IU/l、LDH180IU/l(基準176~353)。

考えられるのはどれか。

- a 切迫早産の状態である。
- b 母体に耐糖能異常がある。
- c HELLP症候群を発症している。
- d 第2子の循環動態は保たれている。
- e 双胎間輸血症候群を発症している。

24 65歳の女性。「嫁が財布をとった」と言っては騒ぐと家族に伴われて来院した。家族によれば、患者は最近わがままで短気になり、物忘れも目立つようになったと言う。財布は家族と一緒に捜すと、机の引き出しの中に見つかったりする。患者は慥然として、「嫁は意地悪だ」と言う。

診断に有用な検査はどれか。

- a Rorschach テスト
- b Minnesota 多面人格検査 (MMPI)
- c Mini-Mental State Examination (MMSE)
- d 簡易精神症状評価尺度 [Brief Psychiatric Rating Scale (BPRS)]
- e Hamilton うつ病評価尺度

25 52歳の男性。物忘れがひどくなったことを主訴に妻に伴われて来院した。意識は清明。上機嫌で話し始めるが怒りっぽい。発語は不明瞭で音省略、音重複、語順序転倒および語脱落が混じる。瞳孔は左右不同で不正円である。対光反射は両側で欠如している。輻湊反射は正常である。両側上下肢の腱反射は軽度亢進し、手指に振戦を認める。歩行は正常で、深部感覚の異常は認めない。血清梅毒反応陽性。

この患者にみられるのはどれか。2つ選べ。

- a 言語蹉跌
- b Romberg 徴候
- c カタレプシー
- d 失外套症候群
- e Argyll Robertson 瞳孔

26 30歳の男性。交通外傷後遺症のため、妻に付き添われて来院した。半年前、自動車の助手席に座っていたところ、その車が他車と正面衝突し、頭部を強くフロントガラスに打ち付けて意識を失った。3日間昏睡状態であったが徐々に意識が回復し、3か月後に退院した。その後、在宅療養をしている。神経学的には、四肢筋力、表在・深部感覚、四肢の協調運動および深部腱反射に異常はない。改定長谷川式簡易知的機能評価スケールで28/30、Wechsler成人知能検査で全IQは100、言語性IQは98、動作性IQは102である。頭部MRIのT2強調水平断像と正中矢状断像(別冊No. 1A、B)とを別に示す。

この患者にみられるのはどれか。

- a 失行
- b 情動障害
- c 同名半盲
- d 半側空間失認
- e 二点識別覚障害

別冊

No. 1 写真A、B

27 35歳の男性。疲労感と意欲低下とを主訴に妻に伴われて来院した。3か月前に職場で配置転換があったころから、仕事が向いてないのではないかと悩み始めた。疲労感と食欲不振とを自覚し、体重が3kgほど減少した。寝つきは良いが夜中に目覚めてしまう。家にいるときも思い悩んでばかりいて、すっかり笑顔が消えてしまった。本人は、原因は職場にあり、この状態の解決には辞職するしかないと訴える。

治療薬で最も適切なのはどれか。

- a 睡眠薬
- b 抗うつ薬
- c 抗不安薬
- d 抗精神病薬
- e 抗てんかん薬

28 32歳の男性。妻と子供とに暴言を吐くため、見かねた両親に伴われて来院した。高校2年生のとき、特にきっかけもなく元気がなくなり、3か月間学校を休んだことがある。その時は特に治療を受けずに回復し、その後は順調であった。3か月前から、職場で上司や同僚と口論することが増え、注意を受けると不機嫌になり、反抗的な態度を示すようになった。夜間や休日の外出が増え、浪費が著しい。普段は上機嫌でじょう舌だが、ちょっとしたことでいらいらして悪態をつく。妻が浪費を注意すると激昂して暴言を吐く。幼い子供が泣きやまないと怒鳴りつける。元々は機会飲酒程度であったが、最近は酒量が増えた。本人は、心身の不調は全く自覚しておらず、両親の懇願に応じてしぶしぶ受診したと言う。

考えられるのはどれか。

- a 人格障害
- b 躁うつ病
- c 統合失調症
- d アルコール依存症
- e 注意欠陥多動性障害(ADHD)

29 27歳の女性。一点を見つめ何事にも無関心なのを心配した夫に伴われて来院した。5週前に、帰宅途中に性的暴行を受けた。それ以後家から出ることができず会社を休んでいる。夜も全く眠れず、食欲もなく、急激に体重が減少した。夫が心配して話しかけるが返事をせず、ぼおっと一点を見つめるのみである。

考えられるのはどれか。

- a 適応障害
- b 強迫性障害
- c 社会不安障害
- d 全般性不安障害
- e 外傷後ストレス障害(PTSD)

30 13歳の男子。頭痛を主訴に来院した。1か月前からしばしば頭痛が出現し、登校できないこともあった。頭痛は、頭全体が締めつけられるような痛みであるが、1時間程度で軽減した。痛みの出現する時期は不定であり、前兆はなかった。発熱は認めないが、嘔気を伴うことがあった。1か月間、症状には変化がなかった。血液所見：赤血球510万、白血球3,800、血小板17万。CRP 0.2 mg/dl。頭部単純CTに異常を認めない。

初回診察時の対応として適切でないのはどれか。

- a 血圧を測定する。
- b 心理検査を行う。
- c 眼科的異常がないか検査する。
- d 耳鼻科的異常がないか検査する。
- e 登校しないように指示する。

31 2歳の女児。右下腿痛のため母親に連れられて救急外来を受診した。3時間前に階段から落ち、様子を見ていたが痛がるため連れてきたと言う。意識は清明。身長81 cm、体重9.0 kg。医師と目を合わせず、診察中かなり痛そうにするが、こらえて声を出さない。両下腿の皮膚に数か所、小さな丸い褐色の瘢痕がある。右下腿には腫脹があるが、足部の循環と運動とは良好である。右下肢のエックス線単純写真で大腿骨と脛骨とにらせん骨折があり、大腿骨には仮骨がみられる。胸部エックス線写真で癒合した肋骨骨折を認める。当直医は右下肢にシーネを当てて骨折部を保護した。

対応として適切なのはどれか。

- a 入院させ、患児が精神的に落ち着くまで母親に付き添ってもらおう。
- b 入院させ、脛骨骨折が癒合するまで右下肢の直達牽引を行う。
- c 入院させ、全身麻酔下に脛骨の骨接合術を行う。
- d 入院させ、児童相談所に届け出る。
- e 患肢挙上を指示して帰宅させる。

32 14歳の男子。発熱と顔面の皮疹とを主訴に来院した。乳児期から顔面と四肢屈曲部とに痒みのある皮疹を繰り返し、小学校に入学するころから体幹に乾燥肌を伴うようになった。来院の3日前から38℃台の発熱があり、顔面全体に多数の小水疱とびらんとを認める。

考えられるのはどれか。

- a 種痘様水疱症
- b 多形滲出性紅斑
- c 自家感作性皮膚炎
- d Kaposi 水痘様発疹症
- e ブドウ球菌性熱傷様皮膚症候群

33 70歳の女性。口腔内びらんと皮疹とを主訴に来院した。5日前に頭痛と咽頭痛とが生じたため、感冒薬を内服した。3日前から発熱、関節痛、結膜充血、口腔内びらんに加えて、顔面、体幹および四肢に紅色皮疹が出現した。背部の写真(別冊No. 2A)と顔面の写真(別冊No. 2B)とを別に示す。

考えられるのはどれか。

- a Sweet 病
- b 結節性紅斑
- c 膿疱性乾癬
- d 尋常性天疱瘡
- e Stevens-Johnson 症候群

別 冊 No. 2 写真A、B

34 71歳の男性。数年前に出現した顔面の紅色皮疹が拡大してきたことを主訴に来院した。顔面の写真(別冊No. 3A)と同部の病理組織 H-E 染色標本(別冊No. 3B)とを別に示す。

治療法として適切なのはどれか。2つ選べ。

- a 切 除
- b 凍結療法
- c 温熱療法
- d 放射線治療
- e 紫外線療法

別 冊 No. 3 写真A、B

35 54歳の男性。腋窩と頸部との皮膚のざらつきと痒みとを主訴に来院した。腋窩部の写真(別冊No. 4A)と腋窩部皮疹の病理組織 H-E 染色標本(別冊No. 4B)とを別に示す。

基礎疾患として考えられるのはどれか。2つ選べ。

- a 肝硬変
- b 糖尿病
- c 悪性腫瘍
- d 悪性貧血
- e Basedow 病

別 冊 No. 4 写真A、B

36 6か月の女兒。下肢の皮疹を主訴に来院した。在胎40週、2,800gで出生した。出生時には下肢に水疱を多数認めたが、水疱は次第に軽減した。母親は流産歴が2回ある。下肢の写真(別冊No. 5)を別に示す。

考えられるのはどれか。

- a 色素失調症
- b 結節性硬化症
- c 神経線維腫症
- d 尋常性天疱瘡
- e 毛細血管拡張性失調症

別 冊 No. 5 写 真

37 46歳の女性。午後になると眼痛と頭重感とが続くことを主訴に来院した。仕事で書類を多く読む。眼位と眼球運動とに異常はない。視力は右1.2(矯正不能)、左1.0(1.2×+0.5D)。眼圧は右16 mmHg、左16 mmHg。両眼底に異常を認めない。

次に行う検査はどれか。2つ選べ。

- a 仮性同色表検査
- b 近点距離測定
- c 涙液分泌検査
- d 角膜知覚検査
- e 頭部単純CT

38 65歳の女性。前日からの右眼の眼脂、流涙および結膜充血を主訴に来院した。同居している7歳の孫に約1週前から同様の症状があった。羞明がある。右耳前リンパ節の腫脹と圧痛とを認める。前眼部写真(別冊No. 6)を別に示す。

この疾患で正しいのはどれか。

- a 飛沫感染する。
- b 片眼のみの発症が多い。
- c 発症後3、4日で自然治癒する。
- d 病原体はヘルペスウイルスである。
- e 特異的療法はない。

別冊 No. 6 写真

39 52歳の男性。右眼の精密検査のために来院した。35歳時の健康診断で糖尿病と診断された。49歳時に眼底出血を指摘され、レーザー治療を受けた。その後は自覚症状がないままに糖尿病自体の治療も含めて放置していたが、1か月前に右眼の霧視が出現し、視力低下を自覚した。その後視力低下は自然に改善したが心配になり受診した。右眼の視力は1.2(矯正不能)。角膜と水晶体とに異常はなく、硝子体中に混濁を認める。右眼の眼底写真(別冊No. 7)を別に示す。

霧視の原因になった病変はどれか。

- a ①
- b ②
- c ③
- d ④
- e ⑤

別 冊 No. 7 写 真

40 83歳の男性。左眼の視力低下を主訴に来院した。3年前に白内障手術を受けた。6か月前から左眼の見え方の違和感を自覚していた。1か月前から視力低下が進行した。視力：右0.8(1.0×-0.75D)、左0.6(矯正不能)。眼圧：右14mmHg、左14mmHg。眼内レンズが両眼に挿入されている。眼底写真(別冊No. 8A、B)を別に示す。

6か月前からあったと推定されるのはどれか。

- a 羞明
- b 夜盲
- c 変視症
- d 弓状暗点
- e マリオット盲点の拡大

別冊 No. 8 写真A、B

41 7歳の男児。発熱と耳痛とを主訴に来院した。昨日から左耳痛を訴えていたが、夕方から39.0℃の発熱を認め、耳痛が増悪したため救急外来を受診した。鼓膜の写真(別冊No. 9)を別に示す。

起因菌として考えられるのはどれか。2つ選べ。

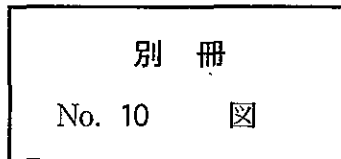
- a インフルエンザ菌
- b 髄膜炎菌
- c 肺炎球菌
- d 腸球菌
- e 緑膿菌

別冊 No. 9 写真

42 42歳の女性。難聴を主訴に来院した。以前から軽度の難聴を自覚していたが、4、5年前から増悪し、耳鳴りも出現するようになった。耳疾患の既往はない。鼻腔、咽喉頭および鼓膜に異常を認めない。オーディオグラム(別冊No. 10)を別に示す。

考えられるのはどれか。

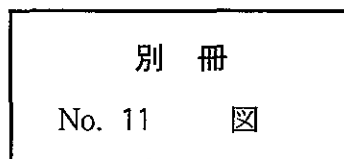
- a 滲出性中耳炎
- b 耳小骨連鎖離断
- c 耳硬化症
- d 聴神経腫瘍
- e 機能性難聴



43 21歳の男性。難聴を主訴に来院した。10歳ころから両側難聴があったが原因不明と言われていた。3年前から両側難聴が進行し、昨年から補聴器を装用している。時々、浮動性めまいを自覚している。また、家族性腎炎の診断で7歳から透析を受けている。オーディオグラム(別冊No. 11)を別に示す。

考えられる疾患はどれか。

- a Alport 症候群
- b Bartter 症候群
- c Goodpasture 症候群
- d Treacher Collins 症候群
- e von Recklinghausen 病



44 32歳の男性。右顔面の麻痺を主訴に来院した。4日前から右耳痛、右軽度難聴および右顔面の違和感が続いていた。昨日から飲水時に右口角から水が漏れ、今朝から右眼が閉じられなくなった。右耳介の写真(別冊No. 12)を別に示す。

誤っているのはどれか。

- a 右額のしわ寄せは可能である。
- b 舌右側の味覚の低下がみられる。
- c 右アブミ骨筋反射は減弱する。
- d 聴力検査で感音難聴を認める。
- e 水痘・带状疱疹ウイルスの再活性化が原因である。

別 冊 No. 12 写 真

45 45歳の男性。3年前から自覚している頸部の腫瘍が徐々に増大してきたため来院した。頸部の写真(別冊No. 13A)と頸部単純CT(別冊No. 13B)とを別に示す。

考えられるのはどれか。

- a 粉 瘤
- b 脂肪腫
- c 甲状腺腫
- d 正中頸嚢胞
- e リンパ管腫

別 冊 No. 13 写真A、B

46 16歳の男子。鼻閉と鼻出血とを主訴に来院した。1か月前から耳閉感と軽度難聴とを自覚していた。経鼻内視鏡検査で、鼻腔後端に暗赤色調の腫瘤を認める。頭部造影MRIのT1強調像(別冊No. 14A)と右外頸動脈造影写真正面像(別冊No. 14B)とを別に示す。

最も考えられるのはどれか。

- a 乳頭腫
- b 脊索腫
- c 血管線維腫
- d 悪性黒色腫
- e 悪性リンパ腫

別 冊

No. 14 写真A、B

47 66歳の女性。1か月前から続く左耳のつまるような違和感と左上頸部の母指頭大の腫瘤とを主訴に来院した。CRP 0.4 mg/dl。頭部単純MRIの水抑制T2強調像(FLAIR)(別冊No. 15)を別に示す。

治療法として適切なのはどれか。2つ選べ。

- a 手術
- b 放射線治療
- c 抗癌化学療法
- d 副腎皮質ステロイド薬投与
- e 非ステロイド性抗炎症薬投与

別 冊

No. 15 写 真

48 15歳の男子。上方を見たときの複視を主訴に来院した。サッカーの試合中にボールが右眼部に当たった後、症状が出現した。正面視で眼位の異常は認めない。視力は右1.2(矯正不能)、左1.2(矯正不能)。両眼底に異常を認めない。

次に行うのはどれか。

- a 脳波
- b 網膜電図
- c 眼球運動検査
- d 外眼筋電図
- e 眼球超音波検査

49 42歳の男性。発熱と咳嗽とを主訴に来院した。約1か月前から咳嗽と喀痰とを自覚し、最近、高熱(40℃台)と息切れとが出現したため紹介入院となった。2か月間で体重が約4kg減少した。意識は清明。身長164cm、体重67kg。体温39.0℃。脈拍108/分、整。血圧100/54mmHg。心音に異常を認めない。胸部左側の呼吸音減弱を認める。血液所見：赤血球488万、Hb13.1g/dl、Ht39%、白血球13,200(好中球84%、好酸球2%、好塩基球1%、単球5%、リンパ球8%)、血小板44万。血液生化学所見：総蛋白6.0g/dl、アルブミン2.8g/dl、尿素窒素5.9mg/dl、クレアチニン0.8mg/dl、総ビリルビン0.3mg/dl、AST57IU/l、ALT70IU/l、LDH512IU/l(基準176~353)。CRP13.8mg/dl。動脈血ガス分析(自発呼吸、room air)：pH7.46、PaO₂79Torr、PaCO₂36Torr、HCO₃⁻25mEq/l。胸部エックス線写真(別冊No. 16A、B)と胸部単純CT(別冊No. 16C、D)とを別に示す。

考えられるのはどれか。2つ選べ。

- a 肺腫瘍
- b 肺膿瘍
- c 縦隔腫瘍
- d 肺動静脈瘻
- e 胸膜中皮腫

別冊

No. 16 写真A、B、C、D

50 58歳の女性。呼吸困難を主訴に来院した。若いころから運動時の息切れがあった。呼吸困難は少しずつ増強している。湿性咳嗽を認める。意識は清明。体温36.7℃。脈拍88/分、整。血圧120/68 mmHg。心音に異常を認めない。胸部両側に coarse crackles を聴取する。血液所見：赤血球429万、Hb 12.9 g/dl、Ht 39%、白血球9,600。CRP 2.1 mg/dl。動脈血ガス分析(自発呼吸、room air)：pH 7.45、PaO₂ 59 Torr、PaCO₂ 45 Torr。胸部エックス線写真(別冊No. 17A)と胸部単純CT(別冊No. 17B)とを別に示す。

考えられるのはどれか。

- a 肺気腫
- b 肺線維症
- c 気管支拡張症
- d 癌性リンパ管症
- e 肺リンパ管筋腫症

別 冊

No. 17 写真A、B

51 77歳の男性。呼吸困難を主訴に来院した。半年前から呼吸困難を自覚するようになった。咳と痰とはないが、歩行や階段昇降時に呼吸困難が増強する。喫煙は20本/日を50年間。意識は清明。身長160 cm、体重43 kg。体温36.2℃。脈拍60/分、整。血圧146/70 mmHg。心音に異常を認めない。呼吸音は減弱している。血液所見：赤血球434万、Hb 13.5 g/dl、Ht 40%、白血球5,400、血小板19万。血液生化学所見：総蛋白6.7 g/dl、アルブミン4.0 g/dl、尿素窒素19.0 mg/dl、クレアチニン0.9 mg/dl、総ビリルビン0.5 mg/dl、AST 19 IU/l、ALT 7 IU/l、LDH 188 IU/l(基準176~353)、ALP 178 IU/l(基準260以下)。CRP 0.2 mg/dl。動脈血ガス分析(自発呼吸、room air)：pH 7.42、PaO₂ 72 Torr、PaCO₂ 36 Torr。胸部エックス線写真(別冊No. 18A)と胸部単純CT(別冊No. 18B)とを別に示す。

この患者の肺機能検査所見はどれか。

- a %VC 97%、FEV_{1.0}% 88%、%DLCO 95%
- b %VC 62%、FEV_{1.0}% 88%、%DLCO 63%
- c %VC 97%、FEV_{1.0}% 58%、%DLCO 95%
- d %VC 97%、FEV_{1.0}% 58%、%DLCO 63%
- e %VC 62%、FEV_{1.0}% 58%、%DLCO 95%

別 冊

No. 18 写真A、B

52 20歳の女性。咳を主訴に来院した。3日前から乾性咳嗽が出現し、2日前から発熱、頭痛および前胸部痛があった。抗菌薬の投与を受けたが改善しなかった。18歳からアレルギー性鼻炎を指摘されている。10日前から喫煙を始めた。ペットは飼育していない。意識は清明。身長154 cm、体重48 kg。体温36.9℃。脈拍104/分、整。血圧120/80 mmHg。胸部両側下部に coarse crackles を聴取する。尿所見：蛋白(-)、糖(-)。血液所見：赤血球394万、Hb 13.8 g/dl、Ht 42%、白血球12,200(桿状核好中球12%、分葉核好中球24%、好酸球56%、単球1%、リンパ球7%)、血小板37万。気管支肺胞洗浄液中の好酸球が80%を占めている。胸部エックス線写真(別冊No. 19A)と胸部単純CT(別冊No. 19B)とを別に示す。

治療薬はどれか。

- a ST合剤
- b 抗結核薬
- c 抗ウイルス薬
- d 副腎皮質ステロイド薬
- e 非ステロイド性抗炎症薬

別冊 No. 19 写真A、B

53 50歳の男性。呼吸困難を主訴に来院した。1か月前から咳嗽と労作時呼吸困難とが出現し、徐々に増悪した。3日前から顔面と上肢とに浮腫が出現した。胸部右側で呼吸音の減弱を認める。胸部エックス線写真(別冊No. 20)を別に示す。経気管支擦過細胞診はクラスⅣである。

考えられるのはどれか。

- a 心不全
- b 癌性リンパ管症
- c 上大静脈症候群
- d Pancoast 症候群
- e Lambert-Eaton 症候群

別 冊 No. 20 写 真

54 65歳の男性。右前胸部の疼痛を主訴に来院した。2か月前から乾性咳嗽と労作時の呼吸困難とが出現し、徐々に増悪した。16歳から60歳まで自動車整備工をしていた。喫煙は20本/日を45年間。意識は清明。身長168cm、体重54kg。体温37.0℃。脈拍76/分、整。血圧130/90mmHg。胸部右側の呼吸音の減弱を認める。血液所見：赤血球429万、Hb14.6g/dl、Ht45%、白血球4,100、血小板20万。血液生化学所見：総蛋白7.5g/dl、アルブミン3.5g/dl、AST22IU/l、ALT9IU/l、LDH128IU/l(基準176~353)。CRP0.2mg/dl。穿刺排液した胸水は黄色混濁で、比重1.019。蛋白5.2g/dl、LDH151IU/l、アデノシンデアミナーゼ45.0IU/l(基準50以下)、ヒアルロン酸高値。一般細菌および抗酸菌培養は陰性で、結核菌のPCR検査も陰性であった。胸部単純CT(別冊No. 21A)を別に示す。確定診断のため、胸腔鏡下で壁側胸膜上の結節を生検した。生検組織のH-E染色標本(別冊No. 21B)とカルレチニン免疫組織染色標本(別冊No. 21C)とを別に示す。CEAによる免疫組織染色は陰性であった。

診断はどれか。

- a 膿胸
- b 乳び胸
- c 胸膜中皮腫
- d 癌性胸膜炎
- e 結核性胸膜炎

別冊 No. 21 写真A、B、C

55 40歳の女性。左乳房のしこりを主訴に来院した。左の乳頭が右に比べて頭側にある。左乳房上外側に腫瘤を触知し、同部位に皮膚の陥凹を認める。

正しいのはどれか。2つ選べ。

- a 乳頭の偏位は良性を示す。
- b 皮膚の陥凹は良性を示す。
- c 超音波検査を行う。
- d 乳房エックス線単純撮影(マンモグラフィ)を行う。
- e 外科的生検を直ちに実施する。

56 23歳の男性。仕事中に突然の胸痛を発症し、次第に呼吸困難を生じたため搬入された。不隠状態である。呼吸数 36/分。脈拍 112/分、整。血圧 94/60 mmHg。胸部エックス線写真(別冊No. 22)を別に示す。

まず行うのはどれか。

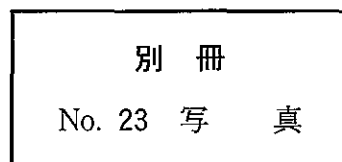
- a 鎮静薬投与
- b 昇圧薬投与
- c 人工呼吸
- d 胸腔ドレーン挿入
- e 緊急手術

別 冊 No. 22 写 真

57 65歳の男性。咳嗽を主訴に来院した。体温 36.6℃。呼吸数 16/分。脈拍 64/分、整。血圧 126/74 mmHg。胸部エックス線写真(別冊No. 23)を別に示す。

対応として適切なのはどれか。

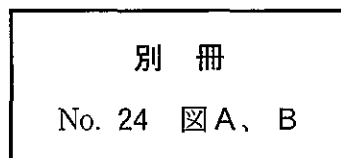
- a 胸腔鏡検査
- b 縦隔鏡検査
- c 気管支鏡検査
- d 抗菌薬投与
- e 1 週後再診



58 44歳の男性。深夜に帰宅後、意識を失う発作を繰り返したため搬入された。1か月前から就寝時に時々胸苦しさを自覚していた。最近仕事が忙しく疲れ気味であった。40歳時に健康診断で心電図異常を指摘されていた。家族歴に特記すべきことはない。救急車の中で記録された発作時の心電図(別冊No. 24A)と来院時の安静時心電図(別冊No. 24B)とを別に示す。

対応として適切なのはどれか。

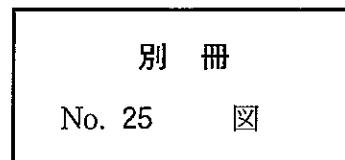
- a β 遮断薬投与
- b ベラパミル投与
- c ジギタリス投与
- d 除細動器植え込み
- e 心臓ペースメーカー植え込み



59 76歳の男性。失神を主訴に来院した。最近1か月の間に2度失神し、その際前額部を打撲している。Holter 心電図(別冊No. 25)を別に示す。

対応として適切なのはどれか。

- a アトロピン投与
- b リドカイン投与
- c プロプラノロール投与
- d イソプロテレノール投与
- e 心臓ペースメーカー植え込み



60 生後3日の新生児。在胎25週、体重774gで出生した。Apgarスコア3点(1分)。出生後啼泣が弱く、直ちに挿管され、人工呼吸管理を受けている。体温37.8℃。心拍数180/分、整。チアノーゼは認めない。心尖拍動を認め、胸骨左縁第2肋間に2/6度の収縮期雑音を聴取する。胸部エックス線写真で心胸郭比は65%である。心エコー図(別冊No. 26)を別に示す。

治療薬として適切なのはどれか。

- a インドメタシン
- b 人工サーファクタント
- c デキサメタゾン
- d ドパミン
- e プロスタグランジンE₁

