

◎ 指示があるまで開かないこと。

(平成 20 年 2 月 10 日 10 時 15 分 ~ 12 時 30 分)

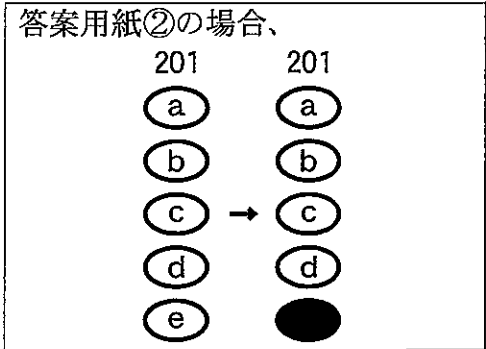
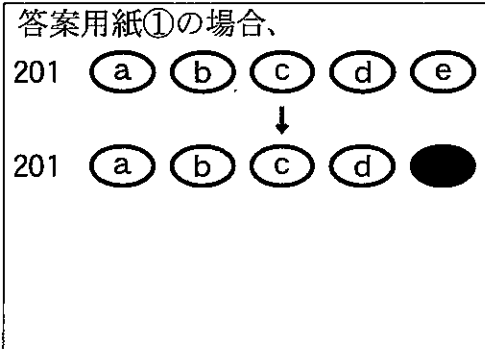
注 意 事 項

- 1. 試験問題の数は 53 問で解答時間は正味 2 時間 15 分である。
- 2. 解答方法は次のとおりである。
 - (1) 各問題には a から e までの答えがあるので、そのうち質問に適した答えを (例 1) では一つ、(例 2) では二つ選び答案用紙に記入すること。

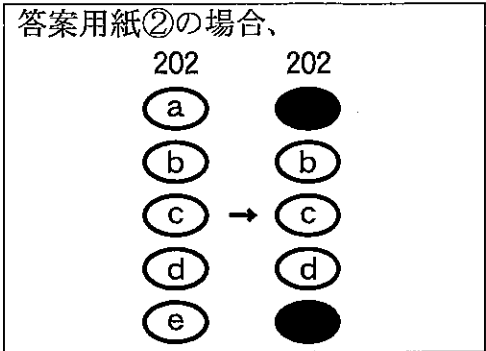
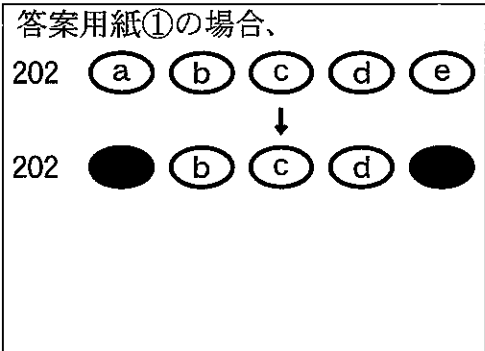
(例 1) 201 歯科医業が行えるのは
 どれか。
 a 合格発表日以降
 b 合格証書受領日以降
 c 免許申請日以降
 d 臨床研修開始日以降
 e 歯科医籍登録日以降

(例 2) 202 歯科医籍訂正の申請が必
 要なのはどれか。2 つ選べ。
 a 氏名変更時
 b 住所地変更時
 c 勤務先変更時
 d 診療所開設時
 e 本籍地都道府県変更時

(例 1) の正解は「e」であるから答案用紙の **e** をマークすればよい。



(例 2) の正解は「a」と「e」であるから答案用紙の **a** と **e** をマークすればよい。

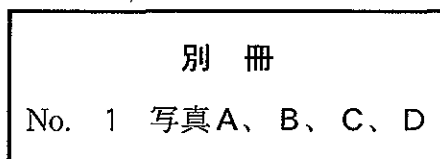


- (2) ア. (例 1) の質問には二つ以上解答した場合は誤りとする。
- イ. (例 2) の質問には一つ又は三つ以上解答した場合は誤りとする。

1 64歳の男性。開口障害を主訴として来院した。6年前に舌癌の治療のため70 Gyのエックス線外照射を受けたという。原発腫瘍の再発の徴候はない。初診時の顔貌写真(別冊No. 1A)、エックス線写真(別冊No. 1B、C)及び骨シンチグラム(別冊No. 1D)を別に示す。

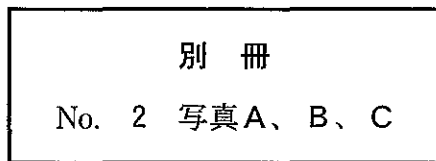
適切な対応はどれか。2つ選べ。

- a 抗菌薬の投与
- b 筋弛緩薬の投与
- c 高圧酸素療法
- d 凍結手術
- e 顎関節授動術



次の文により 2、3 の問いに答えよ。

52 歳の男性。上顎左側第一大臼歯の咬合痛を主訴として来院した。同部の歯冠補綴装置は 10 年前に装着し、良好に経過していたが、半年前から時々痛みがあるという。初診時の口腔内写真(別冊No. 2A)、咬合接触状態(別冊No. 2B)及び瘻孔にガッタパーチャポイントを挿入して撮影したエックス線写真(別冊No. 2C)を別に示す。



2 咬合痛の原因として考えられるのはどれか。2つ選べ。

- a 根尖性歯周炎
- b 髓床底の穿孔
- c 歯根破折
- d 歯冠補綴装置の過高
- e 歯冠補綴装置の破損

3 |6| に行う適切な処置はどれか。

- a 咬合調整
- b 再根管治療後、再歯冠補綴
- c トライセクション後、再歯冠補綴
- d トンネリング後、再歯冠補綴
- e 抜歯後、⑤6⑦ブリッジ装着

4 28歳の男性。下顎右側第一大臼歯の疼痛を主訴として来院した。3年前に治療を受けたが、数日前から30分ほどの自発痛が間歇的に起こるといふ。電気診で閾値が低下している。初診時の口腔内写真(別冊No. 3A)とエックス線写真(別冊No. 3B)とを別に示す。

軟化象牙質除去後の処置で適切なのはどれか。

- a グラスアイオノマーセメントで裏層し、コンポジットレジン修復
- b 水酸化カルシウムで間接覆髄し、コンポジットレジン修復
- c 酸化亜鉛ユージノールセメントで間接覆髄し、コンポジットレジン修復
- d 水酸化カルシウムで直接覆髄し、コンポジットレジン修復
- e 酸化亜鉛ユージノールセメントで仮封し、経過観察

別 冊
No. 3 写 真A、B

5 16歳の男子。前歯部の審美障害を主訴として来院した。セファロ分析の結果、歯系および骨格系に問題は認められない。初診時の口腔内写真(別冊No. 4A、B、C、D)とエックス線写真(別冊No. 4E)とを別に示す。

上顎前歯欠損部の補綴前処置で近心移動を行うのはどれか。

- a 1
- b 2
- c 3
- d 1
- e 3

別 冊
No. 4 写真A、B、C、D、E

6 54歳の男性。口腔内の出血を主訴として来院した。3か月前から自覚していたが放置していたという。診断の結果、動脈内注入化学療法を行うこととした。初診時の口腔内写真(別冊No. 5A)、CT画像(別冊No. 5B)、生検時の病理組織像(別冊No. 5C)及びカテーテル挿入時の写真(別冊No. 5D)を別に示す。

目標とするのはどれか。

- a 上甲状腺動脈
- b 顔面動脈
- c 後耳介動脈
- d 顎動脈
- e 後頭動脈

別 冊 No. 5 写真A、B、C、D

7 41歳の女性。上顎左側第一小白歯の疼痛を主訴として来院した。昨夜から拍動性の自発痛があるという。電気診で閾値が上昇している。初診時の口腔内写真(別冊No. 6A)とエックス線写真(別冊No. 6B)とを別に示す。

処置に際して正しいのはどれか。2つ選べ。

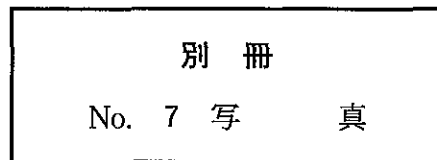
- a 隔壁を形成する。
- b 髓室開拓は扇状に行う。
- c 単根管であることを考慮する。
- d 抜髄即時根管充填法を選択する。
- e 次亜塩素酸ナトリウム剤を使用する。

別 冊 No. 6 写 真A、B

8 7歳の男児。歯の衛生週間の保健活動の一環として実施する歯科健診に母親に連れられて来所した。下顎左側切歯が気になるという。来所時の口腔内写真(別冊No. 7)を別に示す。

母親に対する説明で適切なのはどれか。


- a 「この歯は乳歯なので生え代わるため心配はいりません」
- b 「エナメル質が薄く、むし歯になりやすいので注意してください」
- c 「永久歯がもう1本生える隙間がないので隣の乳歯を抜く必要があります」
- d 「永久歯がもう1本生える隙間をつくるためにこの歯を削る必要があります」
- e 「永久歯が1本少ないかもしれないので歯科医院で確認してください」



9 32歳の女性。舌の異常を主訴として来院した。1年前から口臭が気になっていたという。初診時の舌の写真(別冊No. 8)を別に示す。

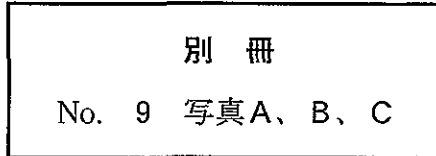
適切な対応はどれか。

- a 鉄剤の投与
- b 抗炎症薬の投与
- c 舌ブラシによる清掃
- d 低出力レーザーの照射
- e 副腎皮質ステロイド軟膏の塗布



次の文により 10、11 の問いに答えよ。

64 歳の女性。開口時の左側顎関節部の疼痛と開口障害とを主訴として来院した。初診時の左側顎関節部の開閉口時 MR 画像(別冊No. 9A、B)と治療用装置装着時の口腔内写真(別冊No. 9C)とを別に示す。

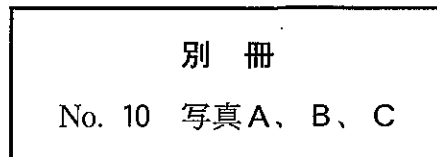


- 10 MR 画像にみられる異常所見はどれか。
- a 滑膜炎
 - b 円板転位
 - c 円板後組織の穿孔
 - d 関節結節の平坦化
 - e 下顎頭の変形
- 11 治療用装置を装着する目的はどれか。2つ選べ。
- a 顎関節負荷の軽減
 - b 咬合性外傷歯の判定
 - c ブラキシズムの発現防止
 - d 咬合力の増大
 - e 閉口筋の緊張緩和

12 45歳の女性。上顎右側第二小臼歯の違和感を主訴として来院した。数年前から時々痛みがあるという。頬側部に幅が狭く深いポケットが存在する。初診時のエックス線写真(別冊No. 10A)、冠除去時の口腔内写真(別冊No. 10B)及びポケットにガッタパーチャポイントを挿入した際の口腔内写真(別冊No. 10C)を別に示す。

ポケット形成の原因として考えられるのはどれか。2つ選べ。

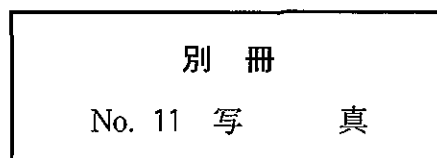
- a 頬小帯
- b 冠不適合
- c 根面齲蝕
- d 根尖部の病変
- e 垂直性歯根破折



13 6歳の男児。定期健診を希望して来院した。来院時の口腔内写真(別冊No. 11)を別に示す。

下顎右側第一大臼歯への対応で適切なのはどれか。2つ選べ。

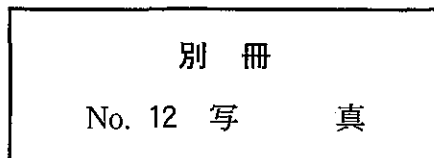
- a 予防填塞
- b 歯肉弁切除
- c プラークコントロール
- d フッ化ジアンミン銀塗布
- e フッ化ナトリウム溶液塗布



14 32歳の男性。下顎右側智歯部の腫脹を主訴として来院した。エックス線画像検査で第三大臼歯の埋伏を認めたため、抜去することとした。粘膜切開前の口腔内写真(別冊No. 12)を別に示す。

適切な粘膜切開線はどれか。

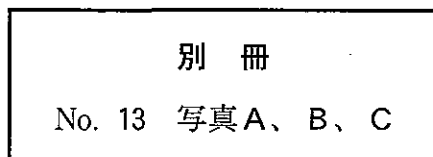
- a ア
- b イ
- c ウ
- d エ
- e オ



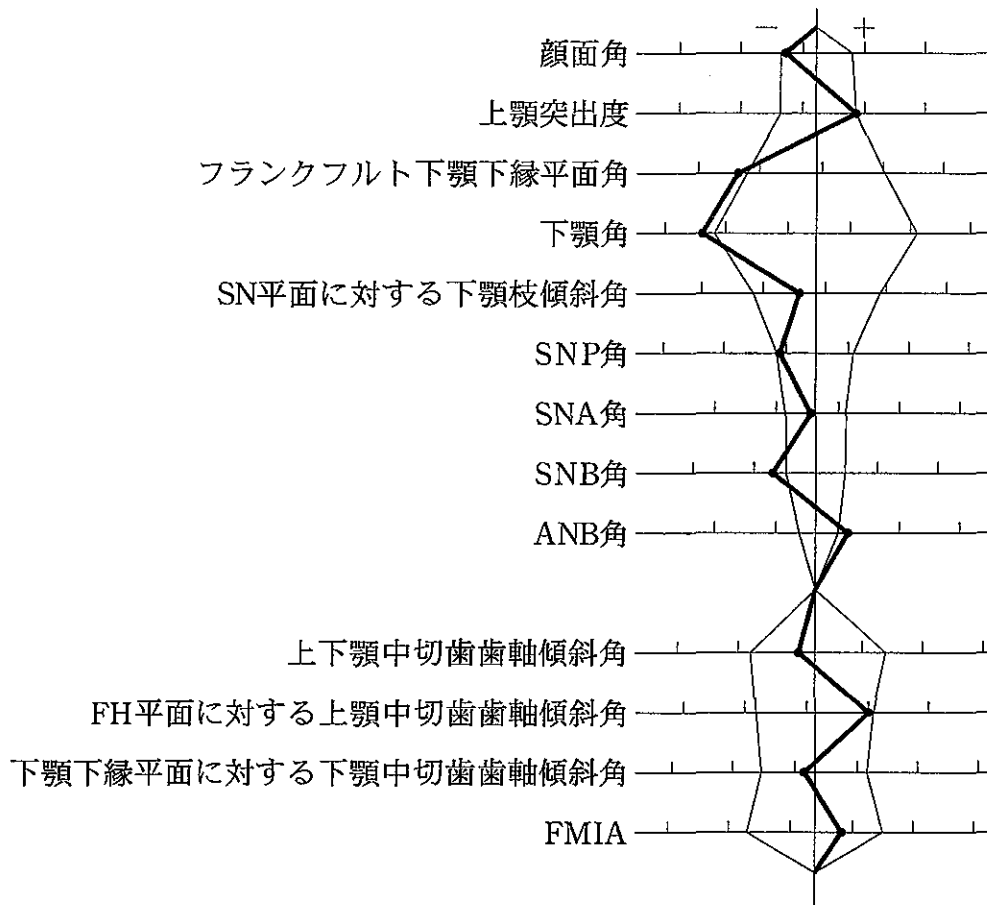
15 54歳の男性。上顎前歯部の不快感を主訴として来院した。3年前からブラッシング時の出血に気付いていたが放置していたという。1|1の歯周ポケットの深さは3～6mmで、動揺度は2度である。慢性歯周炎と診断し、口腔清掃指導を開始した。初診時の口腔内写真(別冊No. 13A、B)とエックス線写真(別冊No. 13C)とを別に示す。

続いて1|1に行う対応はどれか。2つ選べ。

- a スケーリング
- b ルートプレーニング
- c 歯周ポケット搔爬
- d 咬合調整
- e 抗菌薬の局所投与



16 12歳の男児。上顎前歯の突出を主訴として来院した。歯列模型分析の結果、歯列弓幅径は上下顎ともに基準値より小さい。初診時の口腔内写真(別冊No. 14A、B、C、D、E)を別に示す。セファロ分析の結果を図に示す。



適切な装置はどれか。

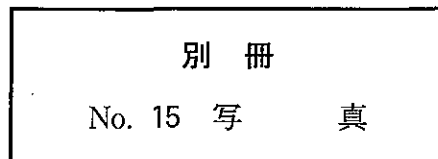
- a 咬合挙上板
- b 咬合斜面板
- c Fränkel の装置
- d リップバンパー
- e クワドヘリックス

別冊
No. 14 写真A、B、C、D、E

17 25歳の男性。開口時の疼痛を主訴として来院した。2日前、自転車で走行中に転倒し顔面部を強打したという。観血的整復固定手術を計画した。初診時のエックス線写真(別冊No. 15)を別に示す。

整復固定を行わない場合に起こり得る後遺障害として、説明が必要なのはどれか。2つ選べ。

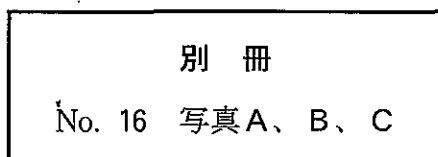
- a 難 聴
- b 嗅覚障害
- c 下顎後退
- d 複 視
- e 開 咬



18 27歳の女性。開口障害を主訴として来院した。3週前から開口時に下顎偏位を生じたが、自発痛はないという。初診時の閉口時の写真(別冊No. 16A)、開口時の写真(別冊No. 16B)及びゴシックアーチ描記路の写真(別冊No. 16C)を別に示す。

正しいのはどれか。2つ選べ。

- a 右側下顎頭は後方偏位している。
- b 下顎は前方運動時に右側へ偏位する。
- c 右側下顎頭の運動範囲は左側よりも小さい。
- d 左側下顎頭の運動は開口時に制限されている。
- e 右側下顎頭の動きは側方運動時にスムーズである。



19 57歳の男性。下顎左側第一大臼歯の咬合痛を主訴として来院した。初診時の口腔内写真(別冊No. 17A、B)とエックス線写真(別冊No. 17C)とを別に示す。再評価時の歯周組織検査結果の一部を表に示す。

舌側*	2	⑦	3
歯種	6		
頬側*	3	⑦	3
動揺度	0		

*歯周ポケットの深さ(mm)

○印 プロービング時の出血

考えられる治療方針はどれか。2つ選べ。

- a ルートプレーニング
- b 分岐部形態修正
- c トンネル形成術
- d 歯根切除
- e 歯根分離

別冊
No. 17 写真A、B、C

20 5歳の男児。下顎左側白歯部の咬合痛を主訴として来院した。半年ほど前に齲蝕に気付いたが放置していたという。D Eには自発痛と打診痛はない。初診時の口腔内写真(別冊No. 18A)とエックス線写真(別冊No. 18B)とを別に示す。

Eに対する適切な処置法はどれか。

- a 歯髄鎮静法
- b IPC法
- c 直接覆髄法
- d 生活歯髄切断法
- e 感染根管治療法

別 冊
No. 18 写 真A、B

21 45歳の女性。歯肉の変色を主訴として来院した。最近になって急速に変色域が拡大したという。初診時の口腔内写真(別冊No. 19)を別に示す。

考えられるのはどれか。

- a 血腫
- b 血管腫
- c 悪性黒色腫
- d 色素性母斑
- e 外来性色素沈着症

別 冊
No. 19 写 真

22 64歳の女性。上下顎の全部床義歯を製作中である。フルバランسدオクルーションを付与するため、重合後咬合器に再装着した。中心咬合位と側方咬合位の咬合接触の写真(別冊No. 20A、B、C)を別に示す。

まず削合する部位はどれか。

- a 右側上顎歯の中央窩
- b 右側上顎歯の頬側咬頭内斜面
- c 右側上顎歯の舌側咬頭内斜面
- d 右側下顎歯の頬側咬頭頂
- e 右側下顎歯の頬側咬頭外斜面

別 冊 No. 20 写真A、B、C

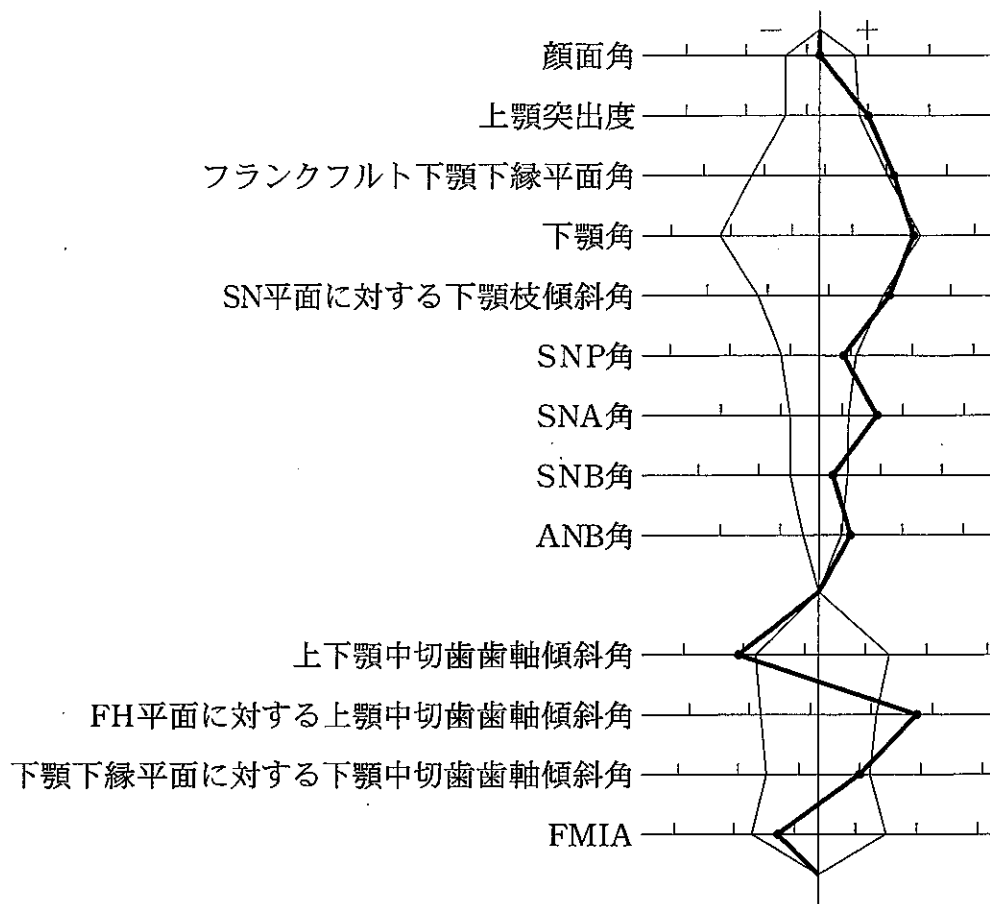
23 60歳の男性。上顎左側臼歯部の違和感を主訴として来院した。5年前から症状に気付いていたという。また、人間ドックの検査で、空腹時血糖は150 mg/dl、HbA_{1c}は6.2% (基準値4.3~5.8%)であったが、特に治療はしていないという。歯周組織検査の結果、5 6 7に3~5 mmの歯周ポケットとプロービング時の出血とが認められ、動揺度は0度である。慢性歯周炎と診断した。初診時の口腔内写真(別冊No. 21A、B)とエックス線写真(別冊No. 21C)とを別に示す。

適切な対応はどれか。2つ選べ。

- a 口腔清掃指導
- b ルートプレーニング
- c 咬合調整
- d 抗菌薬の局所投与
- e 生活習慣改善の指導

別 冊 No. 21 写真A、B、C

24 12歳の男児。上顎前歯部の叢生を主訴として来院した。初診時の顔面写真(別冊 No. 22A)、口腔内写真(別冊No. 22B、C、D、E、F)及びエックス線写真(別冊 No. 22G)を別に示す。セファロ分析の結果を図に示す。



所見で正しいのはどれか。2つ選べ。

- a 過剰歯の存在
- b オーバーバイトの不足
- c コンケイブタイプの側貌
- d 上顎骨の前方への過成長
- e 下顎骨の下方成長の不足

別 冊
No. 22 写真A、B、C、D、E、F、G

25 58歳の女性。口蓋の腫脹を主訴として来院した。10か月前から同部に違和感を自覚していたが放置していたという。初診時の口腔内写真(別冊No. 23)を別に示す。生検時の病理組織検査報告書の一部を示す。

病理組織所見：腫瘍は周囲組織内に浸潤性に増殖し、粘膜表面は潰瘍に陥っている。腫瘍細胞は真の腺腔や偽嚢胞腔を形成し、いわゆるスイスチーズ様の篩状構造を示す。腫瘍細胞は異型性に乏しく、核分裂像も少ないが、神経線維束周囲への浸潤が目立つ。

診断名はどれか。

- a 粘表皮癌
- b 扁平上皮癌
- c 腺様嚢胞癌
- d 多形腺腫(多形性腺腫)
- e 腺腫様歯原性腫瘍(腺様歯原性腫瘍)

別冊
No. 23 写真

26 67歳の女性。上顎義歯の脱離を主訴として来院した。義歯は2年前に装着したが、2週前から脱離しやすくなったという。初診時の口腔内写真(別冊No. 24A)、義歯の写真(別冊No. 24B)及び適合試験の写真(別冊No. 24C)を別に示す。

考えられる原因はどれか。2つ選べ。

- a 顎堤の吸収
- b フラビーガム
- c リリーフの不足
- d 辺縁形成の不足
- e 咬合接触の不均衡

別 冊 No. 24 写真A、B、C

27 54歳の男性。下顎前歯部の歯肉出血を主訴として来院した。3年前から気付いていたが放置していたという。歯周基本治療後の再評価で、歯周外科治療を行うこととした。初診時の口腔内写真(別冊No. 25A、B)とエックス線写真(別冊No. 25C)とを別に示す。再評価時の歯周組織検査結果の一部を表に示す。

舌側*	2	2	④	3	2	2	3	3	④	⑤	3	3
歯種	2			1			1			2		
頬側*	2	2	3	2	2	2	3	2	3	④	2	2
動揺度	0			0			0			1		

*歯周ポケットの深さ(mm)

○印 プロービング時の出血

適切な処置はどれか。

- a 歯周ポケット搔爬術
- b 新付着術
- c 歯肉整形術
- d 歯肉切除術
- e フラップ手術

別冊
No. 25 写真A、B、C

28 4歳の男児。歯の変色を主訴として来院した。1年半前と半年前に転倒による腕の骨折で入院したという。初診時の口腔内写真(別冊No. 26A、B、C)とエックス線写真(別冊No. 26D)とを別に示す。

歯科的管理を行う上で優先すべき対応はどれか。2つ選べ。

- a 齲蝕治療
- b ブリーチング
- c 舌癖除去装置の装着
- d ブラッシング指導
- e フッ化ジアンミン銀塗布

別 冊 No. 26 写真A、B、C、D

29 20歳の男性。咬合不全を主訴として来院した。昨日自転車で走行中、側溝に転落したという。初診時のエックス線写真(別冊No. 27)を別に示す。

骨片の偏位に関与している筋はどれか。2つ選べ。

- a 顎舌骨筋
- b 舌骨舌筋
- c 茎突舌骨筋
- d 内側翼突筋
- e オトガイ舌筋

別 冊 No. 27 写 真

30 66歳の男性。下顎部分床義歯を製作することとした。初診時の口腔内写真(別冊No. 28A、B)を別に示す。

適切な大連結子はどれか。

- a リンガルバー
- b サ布林ガルバー
- c ケネディーバー
- d リンガルプレート
- e ダブルリンガルバー

別 冊
No. 28 写 真A、B

31 49歳の女性。上顎左側小白歯部の食片圧入を主訴として来院した。|5|の電気診の反応は正常である。初診時の口腔内写真(別冊No. 29A)とエックス線写真(別冊No. 29B)とを別に示す。

|5|に対する適切な治療方針はどれか。

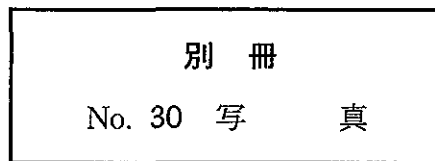
- a 歯間ブラシによる清掃指導
- b 辺縁隆線の形態修正
- c コンポジットレジン修復
- d グラスアイオノマーセメント修復
- e レジンジャケットクラウン装着

別 冊
No. 29 写 真A、B

32 16歳の男子。健康診断で受診を勧められて来院した。診査の結果、齲蝕は認められず、最深部のポケット深さは3 mmである。初診時の口腔内写真(別冊No. 30)を別に示す。

適切な対応はどれか。2つ選べ。

- a フッ化物洗口の指導
- b 歯石除去
- c 抗炎症薬の投与
- d ブラッシング指導
- e 歯間ブラシの指導



33 33歳の男性。下顎左側臼歯部の腫脹を主訴として来院した。3か月前から自覚していたが痛みがないため放置していたという。初診時のエックス線写真(別冊 No. 31)を別に示す。生検時の病理組織検査報告書の一部を示す。

病理組織所見：病変は薄い錯角化重層扁平上皮で裏装された腔を形成している。上皮は円柱形あるいは立方細胞からなる明瞭な基底細胞層を有している。

診断名はどれか。

- a 歯根嚢胞
- b 含歯性嚢胞
- c 扁平上皮癌
- d 角化嚢胞性歯原性腫瘍(歯原性角化嚢胞)
- e 石灰化嚢胞性歯原性腫瘍(石灰化歯原性嚢胞)

別 冊
No. 31 写 真

34 76歳の女性。上下顎部分床義歯を製作することとした。口腔内写真(別冊No. 32 A、B、C)を別に示す。

考慮するのはどれか。2つ選べ。

- a 咬合高径を決定する。
- b 上顎義歯床面積を小さくする。
- c ゴシックアーチ描記法を用いる。
- d 上顎前歯部は無圧印象を行う。
- e 上顎義歯にはレストを付与しない。

別 冊
No. 32 写真A、B、C

35 33歳の女性。上顎右側第二小臼歯の疼痛を主訴として来院した。数日前から咀嚼時に痛みを感じているという。5]は軽度の自発痛と一過性の冷水痛が認められる。軟化象牙質の一部を残したまま歯髄鎮痛消炎療法を行ったところ、1週後に自発痛が消失したため齶窩を再開拮した。電気診に正常に反応する。初診時の口腔内写真(別冊No. 33A)、エックス線写真(別冊No. 33B)及び齶窩再開拮時の口腔内写真(別冊No. 33C)を別に示す。

次に行う検査はどれか。

- a 透照診
- b 温度診
- c 切削診
- d エックス線画像検査
- e インピーダンス測定

別 冊
No. 33 写真A、B、C

36 18歳の女子。叢生を主訴として来院した。セファロ分析の結果、骨格系に異常は認められない。上下顎左右第一小臼歯を抜去後、マルチブラケット装置を用いて治療を行うこととした。初診時の口腔内写真(別冊No. 34A、B、C、D、E)を別に示す。Tweed 三角の値を表に示す。

FMA	28.0度
FMIA	42.0度
IMPA	110.0度

併用する装置として適切なのはどれか。

- a ヘッドギア
- b チンキャップ
- c タングクリブ
- d クワドヘリックス
- e 咬合挙上板

別 冊 No. 34 写真A、B、C、D、E

37 59歳の男性。閉口障害を主訴として来院した。昨日あくびをした際に突然口が閉じなくなったという。患者の前方に立って徒手整復を行うこととした。初診時の顔貌写真(別冊No. 35A)と口腔内写真(別冊No. 35B)とを別に示す。

適切なのはどれか。

- a 下顎前歯部に指をかけて下方に押し下げる。
- b 下顎前歯部に指をかけて後方に押す。
- c 下顎前歯部に指をかけて手前に引く。
- d 下顎臼歯部に指をかけて後方に押す。
- e 下顎臼歯部に指をかけて下方に押し下げる。

別 冊
No. 35 写 真A、B

38 77歳の男性。顎義歯を装着している。口腔内写真(別冊No. 36A)、義歯の写真(別冊No. 36B)及び義歯装着時の写真(別冊No. 36C)を別に示す。

矢印部分の目的はどれか。2つ選べ。

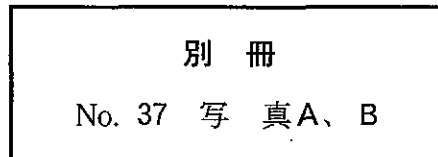
- a 気道の確保
- b 軟口蓋の挙上
- c 鼻咽腔閉鎖の補助
- d 義歯の支持域拡大
- e 義歯の維持力向上

別 冊
No. 36 写真A、B、C

39 40歳の女性。上顎右側第二小臼歯のメタルインレー脱離を主訴として来院した。一過性の冷水痛が認められるが、電気診は正常である。メタルインレーで再修復することとした。初診時のエックス線写真(別冊No. 37A)と感染歯質除去途中の口腔内写真(別冊No. 37B)とを別に示す。

続いて行うのはどれか。

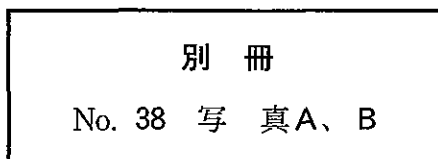
- a 歯間分離
- b セメント裏層
- c 頬側咬頭の削除
- d 咬合面部遊離エナメル質の除去
- e スライスカットによる歯肉縁下への予防拡大



40 6歳の男児。上顎右側乳臼歯部の咀嚼時痛を主訴として来院した。2週間前から冷たいものに一時的な痛みを感じるようになったという。Eは打診には反応を示さないが、齶窩内を触知すると疼痛を訴える。初診時の口腔内写真(別冊No. 38A)とエックス線写真(別冊No. 38B)とを別に示す。

最も適切なのはどれか。

- a 歯髄鎮静法
- b 間接覆髄法
- c 生活歯髄切断法
- d 麻酔抜髄法
- e 感染根管治療法



41 58歳の女性。口腔の乾燥感を主訴として来院した。3年前から自覚しているという。口唇は乾燥し口角は亀裂を生じている。口唇腺の生検を行った。病理組織像(別冊No. 39)を別に示す。

診断の確定に必要な検査項目はどれか。

- a HbA_{1c}
- b 耳下腺造影
- c 白血球数
- d リンパ球幼若化試験
- e 抗ウイルス抗体

別 冊 No. 39 写 真

42 65歳の男性。咀嚼障害を主訴として来院した。患者の義歯を用いてある操作を行った写真(別冊No. 40A、B、C)と完成後の義歯の写真(別冊No. 40D)とを別に示す。

行ったのはどれか。2つ選べ。

- a 粘膜調整
- b ボクシング
- c リベース
- d リライニング
- e リリーフ

別 冊 No. 40 写真A、B、C、D

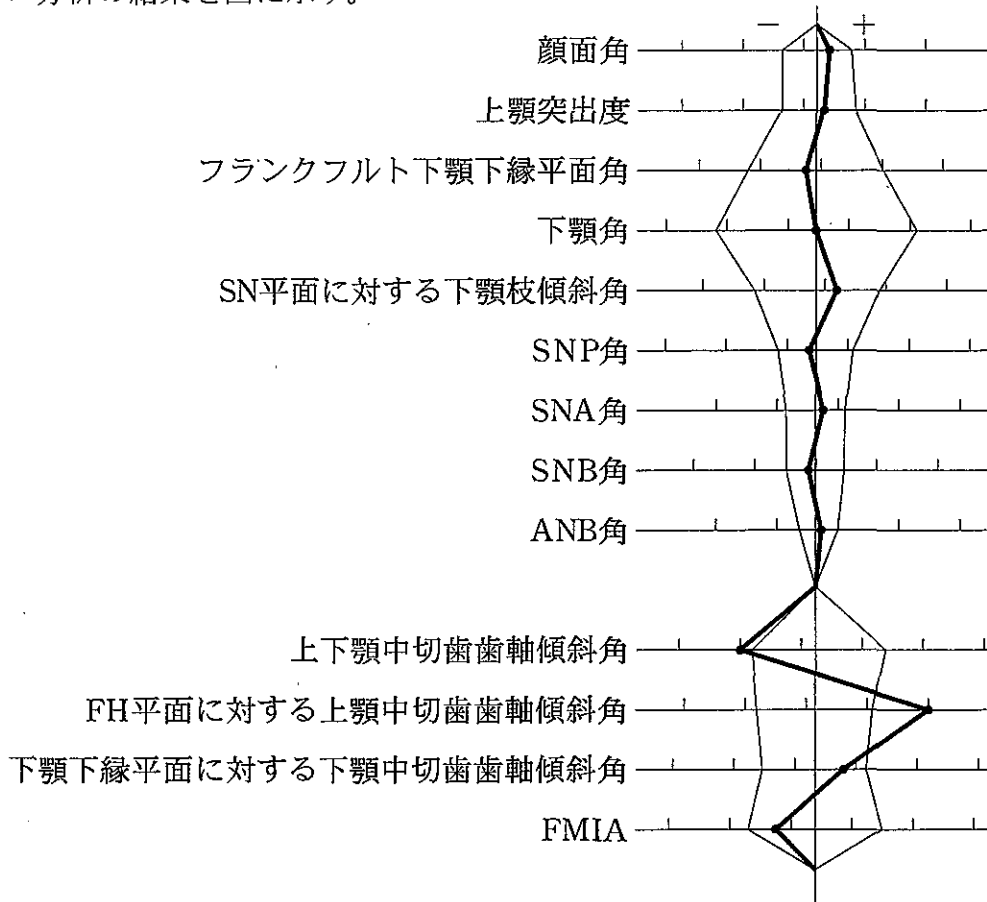
43 47歳の女性。下顎左側第二大臼歯の疼痛を主訴として来院した。メタルインレーは20年前に装着し、症状なく経過していたが、数日前から咀嚼時に痛みを感じるようになったという。7に打診痛はなく一過性の冷水痛がある。インレー体は探針で容易に脱離した。初診時の口腔内写真(別冊No. 41A)、エックス線写真(別冊No. 41B)及びインレー除去後の口腔内写真(別冊No. 41C)を別に示す。

咀嚼時の痛みの原因で考えられるのはどれか。2つ選べ。

- a 早期接触
- b 歯質の亀裂
- c インレー体による機械的刺激
- d 慢性単純性根尖性歯周炎
- e 慢性辺縁性歯周炎

別 冊 No. 41 写真A、B、C

44 16歳の女子。前歯部の叢生による審美障害を主訴として来院した。側貌は軽度のコンベックスタイプである。マルチブラケット治療を行うこととした。初診時の口腔内写真(別冊No. 42A)と全顎エックス線写真(別冊No. 42B)とを別に示す。セファロ分析の結果を図に示す。



正しい抜歯部位はどれか。

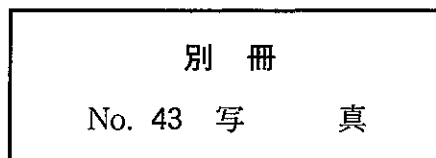
- a $\frac{4|4}{4|4}$
- b $\frac{4|4}{5|5}$
- c $\frac{4|4}{4|}$
- d $\frac{2|2}{4|}$
- e $\frac{4|4}{}$

別冊
No. 42 写真A、B

45 39歳の男性。口底部の接触痛を主訴として来院した。3日前から自覚していたという。顔貌に異常所見は認められない。病変周囲の硬結はない。初診時の口腔内写真(別冊No. 43)を別に示す。

適切な治療はどれか。

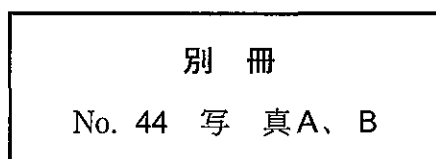
- a 抗菌薬の投与
- b 抗真菌薬の投与
- c 抗ウイルス薬の投与
- d 免疫抑制薬の投与
- e 副腎皮質ステロイド軟膏の塗布



46 67歳の女性。上下顎全部床義歯を製作中である。咬合採得後の上下顎顎間関係の写真(別冊No. 44A)と下顎の人工歯排列中の写真(別冊No. 44B)とを別に示す。

排列で正しいのはどれか。2つ選べ。

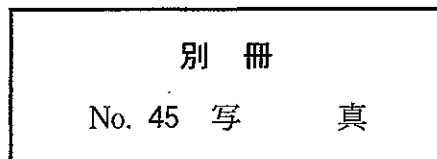
- a 小白歯を追加する。
- b 交叉咬合排列する。
- c 調節彎曲を大きくする。
- d 白歯を頬側寄りに排列する。
- e 咬頭傾斜の緩い人工歯を用いる。



47 33歳の女性。上顎右側第一小臼歯のブラッシング時の疼痛を主訴として来院した。1年前に気づき、最近では一過性の冷水痛もあるという。自発痛はなく、4は電気診に正常に反応する。初診時の口腔内写真(別冊No. 45)を別に示す。

適切な修復はどれか。2つ選べ。

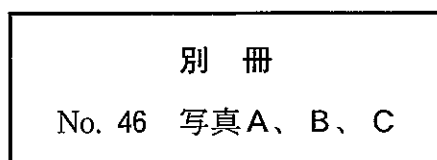
- a ラミネートベニア
- b レジン添加型ガラスアイオノマーセメント
- c フロアブルコンポジットレジン
- d コンポジットレジンインレー
- e レジンジャケットクラウン



48 10歳の男児。頬部の腫脹を主訴として来院した。1か月前に気付いたという。2年前に嚢胞様病変の摘出手術を行っている。来院時のエックス線写真(別冊No. 46A)、2年前のエックス線写真(別冊No. 46B)及び摘出物の病理組織像(別冊No. 46C)を別に示す。

この疾患との関連が疑われる皮膚病変はどれか。

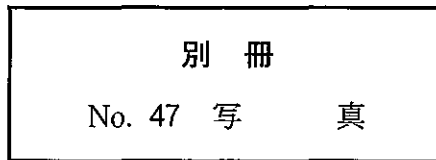
- a 多発性神経線維腫
- b 結節性紅斑
- c 基底細胞腫
- d 色素性母斑
- e 褐色腫



49 67歳の男性。オトガイ部の知覚鈍麻を主訴として来院した。2日前に下顎右側を殴打されたという。初診時のエックス線写真(別冊No. 47)を別に示す。

最も適切な治療はどれか。

- a 顎間固定
- b 囲繞結紮
- c 金属線骨縫合
- d チンキャップ装着
- e 金属プレート固定



50 55歳の女性。部分床義歯製作中である。最終印象前における操作を行った際の口腔内写真(別冊No. 48A、B)を別に示す。

この操作の目的はどれか。2つ選べ。

- a 印象圧を軽減する。
- b 印象圧を均一にする。
- c 印象材の流れをよくする。
- d 印象体の撤去を容易にする。
- e 印象体のひずみを少なくする。

