

注 意 事 項

1. 試験問題の数は 50 問で解答時間は正味 2 時間 10 分である。
2. 試験問題の持帰りを認めない。
3. 解答方法は次のとおりである。

(1) 各問題には a から e までの五つの答えがあるので、そのうち質問に適した答えを(例 1)では一つ、(例 2)では二つ選び答案用紙に記入すること。

(例 1) 101 県庁所在地
はどれか。

- a 栃木市
- b 川崎市
- c 神戸市
- d 倉敷市
- e 別府市

(例 2) 102 県庁所在地はどれか。
2 つ選べ。

- a 宇都宮市
- b 川崎市
- c 神戸市
- d 倉敷市
- e 別府市

(例 1) の正解は「c」であるから答案用紙の

101 a b c d e のうち c をマークして
101 a b c d e とすればよい。

(例 2) の正解は「a」と「c」であるから答案用紙の

102 a b c d e のうち a と c をマークして
102 a b c d e とすればよい。

- (2) 答案の作成には **HB** の鉛筆を使用し、濃くマークすること。
 良い解答の例…… (濃くマークすること。)
 悪い解答の例…… (解答したことにならない。)
- (3) 答えを修正した場合は、必ず「消しゴム」であとが残らないように完全に消すこと。鉛筆の色が残ったり「」のような消し方などをした場合は、修正したことにならないので注意すること。
- (4) ア. (例 1) の質問には二つ以上解答した場合は誤りとする。
 イ. (例 2) の質問には一つ又は三つ以上解答した場合は誤りとする。
- (5) 答案用紙は折り曲げたりメモやチェック等で汚したりしないよう特に注意すること。

1 67歳の女性。2か月前、脳出血のため右半身麻痺となり入院治療中である。退院後、多くの機関と連携して社会生活に復帰させたい。

この患者に適切でない施設はどれか。

- a 診療所
- b 特別養護老人ホーム
- c デイサービスセンター
- d 在宅介護支援センター
- e リハビリテーション専門病院

2 23歳の1回経産婦。妊娠37週。未婚である。地区の福祉担当者に付き添われて来院した。第1子は生後6か月で死亡しており、福祉担当者はその死因に疑問を持っている。今回の妊娠では一度も定期妊婦健康診査を受けていない。

出産後、母子の分離について相談する職種はどれか。

- a 保健師
- b 検察官
- c 警察官
- d 児童相談所長
- e 保健所長

3 1歳7か月の女兒。1歳6か月児健康診査で、母親と一緒に歩いて来院した。持っている絵本を指さしたり、にこにこ好奇心が旺盛の様子である。母親は、ほぼ順調な発育だと思うが、意味のある単語が言えないので言葉の発達が遅れているのではないかと心配していると言う。

まず行う対応はどれか。

- a 聴力障害の有無を確認する。
- b 他の子供と一緒に遊ぶことを勧める。
- c 知的発達障害を考えて専門医への受診を勧める。
- d この年齢ではまだ十分に喋れなくても心配ないことを話す。
- e 3歳児健康診査の時まで様子を見るよう指示する。

4 19歳の男性。奇妙な言動がみられるため、両親に伴われて来院した。3か月前から「皆が自分の悪口を言っている。」「ご飯に毒が入っている。」などと訴え、大学を休んでいる。精神保健指定医が診察を行い、統合失調症を疑い入院が必要と判断したが、「自分は病気ではない。」と強く入院を拒否している。両親は入院を希望している。

この場合に適用される精神保健福祉法に基づく入院形態はどれか。

- a 任意入院
- b 応急入院
- c 措置入院
- d 緊急措置入院
- e 医療保護入院

5 22歳の女性。幻聴と被害・関係妄想とを伴う興奮状態となり、両親に連れられて夜間に救急外来を受診した。

精神保健指定医として適切な対応はどれか。

- a 血中の覚醒剤濃度を測定する。
- b 精神保健福祉センターへ通報する。
- c 脳波を測定し意識レベルを判定する。
- d 直ちに隔離室(保護室)に入院させる。
- e 患者の同意能力と自傷他害の危険性を評価する。

6 小学校の養護教諭から、「流行性耳下腺炎で欠席していた児童が解熱したらしいので通学させたい。」と電話で相談があった。

正しい対応はどれか。

- a すぐに出席させてよいと言う。
- b 解熱したのち2日経過したら出席させてよいと言う。
- c 耳下腺の腫脹が消失していたら出席させてよいと言う。
- d 髄膜脳炎の所見がなければ出席させてよいと言う。
- e ワクチン投与後なら出席させてよいと言う。

7 45歳の男性。事務職員として高等学校に勤務している。職場における定期健康診断の結果は以下のようであった。身長170 cm、体重64 kg。血圧132/76 mmHg。尿所見：蛋白(-)、糖(-)。血清生化学所見：空腹時血糖100 mg/dl、総コレステロール220 mg/dl、トリグリセライド130 mg/dl(基準50~130)。胸部エックス線写真と心電図とに異常はない。喫煙は1日30本。飲酒は1週間に2合。

この男性に対する生活習慣の指導で最も適切なのはどれか。

- a 精神的ストレスの軽減
- b 身体活動の増加
- c 食事内容の改善
- d 節酒の勧め
- e 禁煙の勧め

8 38歳の女性。動悸と呼吸困難とを訴えて来院した。15年前からRaynaud症状と関節痛とがあった。11か月前から労作時の息切れを自覚し、近くの病院で非ステロイド性抗炎症薬とプロスタグランジン系血管拡張薬とを処方されていた。意識は清明。身長151 cm、体重41 kg。体温36.8℃。呼吸数24/分。脈拍76/分、整。血圧112/70 mmHg。頸静脈の怒張を認めない。胸部にfine crackles(捻髪音)を聴取する。II音の肺動脈成分の亢進を認める。四肢に浮腫はない。血液所見：赤血球430万、Hb13.6 g/dl、Ht40%、白血球8,800(好中球81%、単球4%、リンパ球15%)、血小板29万。免疫学所見：抗核抗体1,280倍(基準20以下)、抗DNA抗体48倍陽性、抗RNP抗体16倍陽性、CH50 39単位(基準30~40)。動脈血ガス分析(自発呼吸、room air)：pH7.42、PaO₂72 Torr、PaCO₂34 Torr。

この患者で考えられるのはどれか。

- (1) 大動脈炎症候群
- (2) 肺動脈弁狭窄症
- (3) 肺高血圧
- (4) 肺線維症
- (5) 左心不全

a (1), (2) b (1), (5) c (2), (3) d (3), (4) e (4), (5)

9 16歳の男子。運動中の息苦しさに不安をもって来院した。3kmのジョギング中とその後とに呼吸促迫と胸苦しさを感じており、マラソン中に急死した友人のニュースを聞いたので心配になった。心臓と肺との診察所見に異常はなく、胸部エックス線写真と心電図とも異常所見がないこと、呼吸促迫は運動による生理的な現象であることを説明した。その後「なぜ運動中に呼吸が速くなるのか。直後には1分間に38回もあったことがある。」と質問を受けた。

この男子への適切な説明はどれか。

- a 運動中の血圧の上昇を代償するため
- b 運動中の喀痰の排泄を容易にするため
- c 運動中の心拍出量の減少を代償するため
- d 運動中の酸素消費量の増加に対応するため
- e 運動中の二酸化炭素の産生量を減少させるため

10 生後5日の新生児。在胎40週、出生体重2,600gで出生した。皮膚には軽度の黄疸を認める。筋緊張は屈筋優位で、四肢を活発に動かす。哺乳力は良好で、空腹時には大きな声で啼泣する。呼吸数40/分。心拍数120/分。肝臓を右肋骨弓下に2cm触知する。母乳栄養で、便の回数は1日4回である。児の血液型はA型、Rh(+)、母親はO型、Rh(+)である。

適切な対応はどれか。

- a 保育器に収容する。
- b 5%ブドウ糖液を点滴する。
- c 光線療法を行う。
- d 肝底護葉を投与する。
- e 母乳栄養を継続する。

11 11か月の乳児。嘔吐、下痢および傾眠状態を主訴に来院した。3日前から発熱と下痢とが出現した。昨日から白っぽい下痢便が頻回になり、嘔吐を伴うようになった。今朝からお茶を少量飲んでも嘔吐し、うとうとして元気がなくなった。1週前の体重は9.4kgであった。来院時、体重8.4kg。体温37.6℃。傾眠状態で大泉門は軽度に陥凹し、眼球も落ち込んでいる。皮膚緊張度は中等度に低下し、腹壁緊張も低下している。

最初の24時間の適切な輸液量はどれか。

- a 400 ml
- b 800 ml
- c 1,600 ml
- d 2,400 ml
- e 3,200 ml

12 7歳8か月の女兒。乳房のしこりと痛みとを主訴に来院した。出生歴、家族歴および既往歴に特記すべきことはない。生来やや大柄で太り気味である。身長129.5cm、体重30.5kg。児の成長曲線(別冊No. 1)を別に示す。

この患児にまず行うのはどれか。

- a 乳房超音波検査
- b 乳房エックス線単純撮影
- c 両手エックス線単純撮影
- d 乳房造影MRI
- e 頭部単純CT

別冊
No. 1 図

13 78歳の女性。褥瘡の状態が悪化したとのことで家人から往診を要請された。8か月前から寝たきりの状態である。3か月前から仙骨部に皮膚欠損を伴う潰瘍が形成され次第に拡大した。潰瘍部は径7cm大で、辺縁部には痂皮と壊死組織とが付着している。

まず行うべき適切な処置はどれか。

- a 8時間毎の体位変換
- b 抗菌薬の局所散布
- c 抗真菌薬の全身投与
- d 消毒薬による洗浄
- e 壊死組織の débridement

14 31歳の男性。便秘と腹痛とを主訴に来院した。職場の同僚との対人関係に負担を感じ、半年前に勤務していた会社を辞めた。そのころから便秘がひどくなり、腹部膨満感と腹痛とが出現し、徐々に増悪している。腹痛は排便で軽減する。既往歴に特記すべきことはない。意識は清明。身長170cm、体重58kg。脈拍84/分、整。糞便検査、血液検査、腹部エックス線単純撮影および下部消化管造影に異常を認めない。

この疾患の発症と関連がないのはどれか。

- a 性格
- b 労働適応
- c アレルギー
- d 自律神経機能
- e ライフスタイル

15 生後3日の新生児。外陰の異常と色素沈着とに気付かれた。在胎39週、体重3,120gで出生した。血液所見：赤血球480万、白血球11,000、血小板32万。血清生化学所見：尿素窒素3mg/dl、クレアチニン0.3mg/dl、Na139mEq/l、K5.1mEq/l、ACTH277pg/ml(基準60以下)、17 α -ヒドロキシプロゲステロン53ng/ml(基準7.5以下)。染色体46,XX。外陰の写真(別冊No.2)を別に示す。

直ちに行うのはどれか。

- a エストロゲン補充療法
- b グルココルチコイド補充療法
- c プロゲステロン補充療法
- d 陰核形成術
- e 尿道形成術

別 冊
No. 2 写 真

16 18歳の男子。ヘルメットを着用しバイクで走行中、自損事故を起こし救急車で来院した。意識は清明。左頬部皮膚の挫滅創と左頬骨弓下端から口腔内に至る貫通創を認める以外、身体の他の部位には損傷はなかった。挫滅創部の洗浄と débridement とを行い針付きナイロン糸で丁寧に縫合した。術後2週目に食事の際、左頬部が腫脹するようになった。この部位を穿刺すると透明な液が吸引された。

この患者に行う検査はどれか。

- a 頭部エックス線単純撮影
- b 頭部単純CT
- c 頭部MRI
- d 唾液腺造影
- e 頸動脈造影

17 35歳の男性。発熱と呼吸困難とを主訴に来院した。3年前にヒト免疫不全ウイルス(HIV)の感染を指摘され、抗ウイルス薬の投与を受けていた。最近ではCD4陽性リンパ球数が $200/\text{mm}^3$ 以下である。2週間前から体動時の息切れと咳嗽とがあり、7日前から 38.5°C の発熱と呼吸困難とが出現した。マクロライド系抗菌薬を投与したが解熱しない。

可能性の高いのはどれか。2つ選べ。

- a 肺結核
- b 大葉性肺炎
- c レジオネラ肺炎
- d マイコプラズマ肺炎
- e ニューモシスチス・カリニ肺炎

18 61歳の男性。血痰を主訴に来院した。1か月前から全身倦怠感があり、食欲が低下していた。2日前から尿量が少なくなり、下腿に浮腫が出現した。今朝から尿が赤くなり、血痰が出るようになった。体温 37.8°C 。脈拍104/分、整。血圧182/108 mmHg。皮膚に出血斑は認めない。両肺に coarse crackles を聴取する。下腿に浮腫を認める。尿所見：肉眼的血尿、蛋白2+、糖(-)、潜血3+。血液所見：赤血球250万、Hb 7.8 g/dl、Ht 23%、白血球8,500、血小板21万。血清生化学所見：総蛋白6.8 g/dl、アルブミン4.9 g/dl、尿素窒素72 mg/dl、クレアチニン5.5 mg/dl、尿酸9.2 mg/dl、Na 141 mEq/l、K 5.9 mEq/l、Cl 102 mEq/l。CRP 3.2 mg/dl (基準0.3以下)、抗基底膜抗体陽性。

アレルギー反応のCoombs分類で同じ型に属するのはどれか。2つ選べ。

- a 気管支喘息
- b アトピー性皮膚炎
- c 自己免疫性溶血性貧血
- d 全身性エリテマトーデス
- e 特発性血小板減少性紫斑病

19 71歳の男性。咳嗽を主訴に来院した。喫煙歴は40本/日、50年間である。気管支鏡検査で右上葉気管支入口部に粘膜の顆粒状の凹凸不整がみられたので生検を行った。生検組織H-E染色標本(別冊No. 3)を別に示す。

この生検所見から考えられるのはどれか。

- a 細胞異型は軽度である。
- b 脈管侵襲が認められる。
- c 気管支上皮内に限局する病変である。
- d 胸膜播種を起こしやすい。
- e リンパ節転移を起こしやすい。

別 冊
No. 3 写 真

20 59歳の女性。交通事故のため救急車で搬入された。3年前から高血圧症と狭心症との治療を受けている。高速道路を走行中、左前胸部痛を感じ、これに気を取られ側壁に激突した。30分後に事故車から救出された。胸痛はなく、腹痛を訴えている。意識は清明。呼吸数28/分で浅い。脈拍124/分、整。血圧82/50 mmHg。呼吸音に異常はなく腹部は膨隆している。心電図には頻脈以外の異常所見は認めない。

血圧低下の原因として最も考えられるのはどれか。

- a 神経性血管拡張
- b 血管透過性亢進
- c 循環血液量減少
- d 心収縮力低下
- e 肺動脈閉塞

21 45歳の男性。意識消失発作を主訴に家人に連れられて来院した。今朝、冷汗とふるえとが現れて覚醒し、つじつまの合わないことを言った。来院時緊急血液検査で血糖値が35 mg/dlであったため、すぐにブドウ糖を静注したところ意識レベルは改善した。今年になってこのような意識消失発作を数回繰り返しているという。

考えられる疾患はどれか。2つ選べ。

- a 多発性内分泌腫瘍 I 型
- b グルカゴン産生膵腫瘍
- c 副腎皮質機能低下症
- d 褐色細胞腫
- e 原発性アルドステロン症

22 20歳の男性。食欲不振、頭痛およびめまいを主訴に来院した。3週間前から室内の壁の塗装のアルバイトをしていた。身長162 cm、体重54 kg。体温36.7℃。脈拍60/分、整。血圧110/64 mmHg。胸腹部に異常所見を認めない。四肢の感覚異常はない。尿所見：蛋白(-)、糖(-)。血液所見：赤血球420万、白血球5,200、血小板30万。血清生化学所見：AST 70 単位(基準40以下)、ALT 60 単位(基準35以下)、 γ -GTP 60 単位(基準8~50)、コリンエステラーゼ 580 単位(基準400~800)、CK 22 単位(基準10~40)。

診断に最も有用なのはどれか。

- a 筋電図
- b 眼底検査
- c 平衡機能検査
- d 尿中馬尿酸測定
- e 血中トリクロロ酢酸測定

23 30歳の女性。慢性腎不全に対して腎移植を行うことになり、移植前日から免疫抑制薬シクロスポリンが開始された。投与を継続していたところ、移植2日後に心電図でP波が消失し、QRS幅が0.14秒となった。意識は清明。体温37.2℃。脈拍48/分、整。血圧120/80 mmHg。血液所見：赤血球312万、Hb 9.2 g/dl、Ht 30%、白血球8,800、血小板15万。血清生化学所見：総蛋白6.5 g/dl、アルブミン4.0 g/dl、尿素窒素80 mg/dl、クレアチニン7.5 mg/dl、AST 28 単位(基準40以下)、ALT 26 単位(基準35以下)、CK 35 単位(基準10~40)。

可能性の高い電解質異常はどれか。

- a 低ナトリウム血症
- b 高カリウム血症
- c 低クロール血症
- d 高カルシウム血症
- e 低リン血症

24 45歳の男性。一人暮らし。4月のある月曜日の午後2時ころ、無断欠勤を心配した会社の同僚が訪問し、ベッドにうつ伏せで死亡しているのを発見した。5年前に会社の定期健康診断で高血圧と尿糖とを指摘されたが放置していた。発見の3時間後に行われた死体検案時の死体所見：身長180 cm、体重86 kg。暗紫赤色死斑が死体前面に高度に発現し、指圧で退色しない。背面は蒼白である。死体硬直は全身の諸関節に及んでいる。両眼は閉じ、角膜は中等度混濁し、左右同大の円形瞳孔を透見できる。直腸内温度は27℃(室温16℃)である。腹部に腐敗による変色はない。死体の外表に創傷を認めないが、口周囲に多量の吐物を認める。

推定死亡時刻として最も適切なのはどれか。

- a 発見前日の午前11時ころ
- b 発見前日の午後5時ころ
- c 発見前日の午後11時ころ
- d 発見日の午前5時ころ
- e 発見日の午前11時ころ

25 28歳の女性。突然の下腹部痛とそれに引き続く意識混濁のため、家族に付き添われ救急車で搬入された。意識は傾眠状態。体温 36.0℃。脈拍 136/分、微弱。収縮期血圧 60 mmHg。皮膚は蒼白で冷たく、腹部は膨隆している。尿の妊娠反応は陽性である。

直ちに行うべき処置はどれか。

- a 血管拡張薬の投与
- b 止血薬の投与
- c 利尿薬の投与
- d 輸液
- e 腹腔穿刺

26 12歳の男児。顔面の色素沈着の治療を希望して来院した。出生時、右顔面に青色の色素斑がみられたが放置していた。最近になり本人が治療を希望している。顔面の写真(別冊No. 4)を別に示す。

最も適切な対応はどれか。

- a 経過観察
- b PUVA療法
- c 広範囲切除と植皮術
- d レーザー療法
- e 副腎皮質ステロイド薬外用

別冊
No. 4 写真

27 50歳の男性。人間ドックの眼底検査で視神経乳頭の異常を指摘され来院した。視力は右 1.2(矯正不能)、左 1.2(矯正不能)。眼圧は右 22 mmHg、左 24 mmHg。右の眼底写真(別冊No. 5)を別に示す。左眼も同様の所見である。

最も考えられる症候はどれか。

- a 眼痛
- b 羞明
- c 光視症
- d 視野異常
- e 色覚異常

別冊
No. 5 写真

28 30歳の女性。下腹部痛を主訴に来院した。無排卵による不妊症のため12日前からゴナドトロピン療法を受け、基礎体温は4日前から高温相となっている。3日前から下腹部痛と腹部膨満とを認め、昨日から尿量が減っていることに気付いた。血液所見：赤血球 550万、Hb 17.0 g/dl、Ht 52%、白血球 8,800、血小板 42万。入院後直ちに輸液を開始した。左右卵巣の経膈超音波写真(別冊No. 6)を別に示す。

次に投与する薬剤はどれか。

- a エストロゲン
- b プロゲステロン
- c hCG
- d ドパミン
- e GnRH アゴニスト

別冊
No. 6 写真

29 42歳の男性。中腰で重いものを持ち上げようとしたとき激しい腰痛が起こり動けなくなったので、救急車で来院した。数年前から時々腰痛があり、腰椎椎間板ヘルニアの診断を受けていたが放置していた。左下肢に放散痛、運動麻痺および感覚鈍麻がある。腰部単純MRI(別冊No. 7)を別に示す。

左下肢で筋力低下を認めるのはどれか。

- a 腸腰筋
- b 大殿筋
- c 大腿四頭筋
- d 腓腹筋
- e 前脛骨筋

別 冊
No. 7 写 真

30 38歳の女性。会社の健康診断で高血圧を指摘されたため来院した。身長158 cm、体重60 kg。満月様顔貌と中心性肥満とがある。血清コルチゾールの高値と日内変動の消失とを認める。腹部超音波検査で左腎上方に径3 cmの腫瘤を認める。

この疾患でみられるのはどれか。2つ選べ。

- a 眼球突出
- b 翼状頸
- c 伸展性皮膚線条
- d 骨粗鬆症
- e アキレス腱肥厚

31 19歳の女性。無月経を主訴に来院した。最終月経は覚えていない。内診で子宮は手拳大、子宮底部を恥骨結合直上に触知する。経膈超音波検査で胎児心拍動を認め、胎児頭殿長は5 cmであった。

推定される妊娠週数はどれか。

- a 6週
- b 8週
- c 12週
- d 16週
- e 20週

32 1歳6か月の男児。母親がピーナッツ入りせんべいを食べさせたところ、突然激しい咳が出現し息苦しそうなので救急車で来院した。受診時、咳はすでに治まり呼吸困難もなく落ち着いている。

この患児にまず行う検査はどれか。

- a 血球検査
- b アレルゲン検査
- c 胸部エックス線撮影
- d 動脈血ガス分析
- e 心電図

33 40歳の男性。突然、左腰部の重圧感が出現したので来院した。生来健康であった。身長170 cm、体重70 kg。体温36.5℃。脈拍64/分、整。血圧130/80 mmHg。尿所見：蛋白1+、糖(-)、潜血2+。尿沈渣の顕微鏡写真(別冊No. 8)を別に示す。

考えられるのはどれか。

- a 腎嚢胞
- b 糸球体腎炎
- c 尿路結石症
- d 膀胱腫瘍
- e 膀胱炎

別冊
No. 8 写真

34 72歳の男性。38℃台の発熱、咳嗽および喀痰を訴えて来院した。呼吸数20/分。脈拍104/分、整。血圧146/88 mmHg。右肺に coarse crackles を聴取する。胸部エックス線写真で右上肺野に浸潤影を認めた。喀痰の Gram 染色標本(別冊No. 9)を別に示す。

最も適切な注射用抗菌薬はどれか。

- a ペニシリン系
- b マクロライド系
- c アミノ配糖体系
- d ニューキノロン系
- e テトラサイクリン系

別冊
No. 9 写真

35 58歳の男性。3か月前から続く背部痛と左上腹部痛とを主訴に来院した。20歳過ぎからアルコールを多飲している。意識は清明。身長165 cm、体重52 kg。脈拍76/分、整。血圧112/78 mmHg。腹部は平坦で、肝・脾は触知しない。背部の皮膚に異常を認めない。血液所見：赤血球385万、Hb 12.5 g/dl、Ht 36%、白血球5,800、血小板23万。血清生化学所見：空腹時血糖112 mg/dl、総蛋白7.2 g/dl、アルブミン4.3 g/dl、総ビリルビン0.7 mg/dl、AST 23単位(基準40以下)、ALT 18単位(基準35以下)、アルカリホスファターゼ295単位(基準260以下)、 γ -GTP 120単位(基準8~50)、血清アミラーゼ232単位(基準37~160)。CA 19-9 32 U/ml(基準37以下)。

この患者でみられるのはどれか。2つ選べ。

- a 耐糖能異常
- b 膵液量の増加
- c 膵液中重炭酸濃度の上昇
- d 糞便中脂肪量の低下
- e BT-PABA 試験で尿中 PABA 排泄量の低下

36 29歳の男性。手足のしびれ感と労作時の疲労感とを主訴に来院した。20歳ころ健康診断で血清Caの低値とPの高値とを指摘されたが、自覚症状なく放置していた。最近になって、手足のしびれ感、労作時の疲労感および頭痛が現れた。身長170 cm、体重80 kg。脈拍80/分、整。血圧130/80 mmHg。Trousseau 徴候陽性。血清生化学所見：Na 142 mEq/l、K 4.0 mEq/l、Ca 5.8 mg/dl、P 6.0 mg/dl。その他の一般検査所見に異常を認めない。

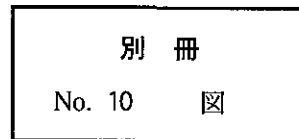
確定診断のために有用な検査はどれか。

- a Donath-Landsteiner 試験
- b Ellsworth-Howard 試験
- c L-Dopa 負荷試験
- d フロセミド負荷試験
- e セクレチン試験

37 6歳の女兒。いびきと難聴とを主訴に母親に連れられて来院した。3歳ころからいびきがありアデノイドのためといわれていた。最近、左難聴がひどくなった。オーディオグラム(別冊No. 10)を別に示す。

診断に最も有用な検査はどれか。

- a 自記オーディオメトリ
- b 語音聴力検査
- c 音叉検査
- d 聴性脳幹反応
- e インピーダンスオーディオメトリ



38 68歳の女性。疑い深くなったことに気付いた家族に伴われて来院した。半年前から、自分が置いた財布が見つからないと、「誰かが家に入り込み盗んだ。」と騒ぐようになった。実際には盗まれてはおらず、引き出しの中から出てきたりする。食事を済ませた直後に、「嫁が意地悪で、食べさせてくれない。」と非難する。友人が訪ねてくると楽しそうに会話しているが、一人になると上の空で居間に腰かけていることが多い。

診断に有用な心理・精神機能検査はどれか。2つ選べ。

- a 対語記銘力検査
- b Rorschach テスト
- c Minnesota 多面人格検査(MMPI)
- d 簡易精神症状評価尺度(BPRS)
- e Mini-Mental State Examination(MMSE)

39 35歳の初産婦。妊娠34週の定期妊婦健康診査時の超音波検査で児の推定体重が1,500gであったためノンストレステスト(NST)を施行した。

胎児の状態が良好と判断する根拠はどれか。

- a 基準心拍数170/分
- b 心拍数基線細変動減少
- c 早発一過性徐脈の出現
- d 遅発一過性徐脈の出現
- e 一過性頻脈の出現

40 1か月の乳児。けいれんを主訴に救急車で搬入された。在胎40週、出生体重3,400g、正常分娩で出生した。新生児仮死はなく、完全母乳栄養で育てられた。前日の夜から不機嫌となり、吐乳を認めた。易刺激性があり、来院日の朝に右半身の強直性、次いで間代性けいれんを認めた。入院後の採血で、穿刺部から血液がにじみ出て止血困難であった。

この疾患でみられるのはどれか。2つ選べ。

- a プロトロンビン時間(PT)の延長
- b 血小板数の低下
- c 出血時間の延長
- d PIVKA-IIの増加
- e フィブリノゲンの低下

41 32歳の女性。労作時の胸部圧迫感を主訴に来院した。二峰性脈を認め、心尖部に収縮期駆出性雑音を聴取するが、頸動脈への放散は認めない。心電図で胸部誘導に巨大陰性T波を認める。

この患者でみられる心エコー所見はどれか。

- a 右房拡大
- b 左室肥大
- c 左室壁運動異常
- d 大動脈弁狭窄
- e 僧帽弁逸脱

42 66歳の男性。労作時に数分間続く胸痛を主訴に来院した。ニトログリセリンで胸痛は軽快する。安静時の心電図に異常を認めない。

診断に最も有用なのはどれか。

- a 胸部エックス線撮影
- b 胸部単純CT
- c 胸部造影CT
- d 胸部MRI
- e 心筋シンチグラフィ

43 75歳の女性。昨夜からの嘔吐、頭痛および視力低下を訴えて来院した。糖尿病と白内障との診断で加療中であった。視力は右0.4(0.6×+0.50D)、左1.0(矯正不能)。眼球運動制限はない。右前眼部写真(別冊No. 11A)と左前眼部写真(別冊No. 11B)とを別に示す。

診断に最も有用なのはどれか。

- a 瞳孔径検査
- b 眼圧測定
- c 両眼散瞳眼底検査
- d 頭部CT
- e 上部消化管内視鏡検査

別冊
No. 11 写真A、B

44 1歳の男児。持続する下痢と皮疹とを主訴に来院した。母親の妊娠・分娩歴には特記すべきことはない。母乳分泌が不十分で、人工栄養で育てられた。6か月ころから水様性の下痢をきたすようになり、体重増加も不良になった。ミルクアレルギーを考え治療乳を試みたが下痢は改善しなかった。1週間前から口周囲と指に皮疹が出現した。口周囲の写真(別冊No. 12)を別に示す。

血中で低下しているのはどれか。

- a 銅
- b 鉄
- c 亜鉛
- d セレニウム
- e 高級不飽和脂肪酸

別冊
No. 12 写真

45 32歳の初産婦。妊娠39週5日、陣痛発来のために入院した。分娩経過は順調で、2時間後子宮口開大8cm、児頭下降度SP-1cmになったが、その後児頭は反屈位になり小泉門が触知できなくなった。周期的であった陣痛は次第に間欠期が短縮し、現在は持続的に痛みを訴えている。その後の児頭下降はみられず、腹部全体は硬く圧痛があり、下腹部に子宮収縮輪を触知する。胎児心拍数はほぼ80/分で持続している。

投与すべき薬剤はどれか。

- a アトロピン
- b ジアゼパム
- c プレドニゾロン
- d オキシトシン
- e 塩酸リトドリン

46 55歳の男性。右側頸部腫瘍と血性鼻漏とを訴えて来院した。2か月前から耳閉塞感と軽度難聴とを自覚している。最近、耳の中で液体が動くような音がすると言う。同じころから頸部腫瘍が出現し増大傾向に気付いている。1週前から血性鼻漏が持続している。頸部腫瘍は径3cm、弾力性で硬く、表面は凹凸不整である。抗EBウイルス抗体価は高値である。生検組織H-E染色標本(別冊No. 13)を別に示す。

この患者に勧める治療法はどれか。

- a 凍結療法
- b 温熱療法
- c レーザー療法
- d 放射線療法
- e 免疫療法

別冊
No. 13 写真

47 72歳の女性。術後の経過観察のために来院した。半年前に左乳癌のために乳房切除術と胸壁接線照射による術後照射40Gyとが施行された。現在自覚症状はない。体温36.5℃。脈拍68/分、整。血圧120/76mmHg。胸壁に発赤と腫瘍とを認めない。血液所見：赤血球412万、Hb13.4g/dl、Ht39%、白血球4,500、血小板24万。CRP0.1mg/dl(基準0.3以下)。胸部単純CT(別冊No. 14)を別に示す。

この患者への対応で適切なのはどれか。

- a 経過観察
- b 抗菌薬投与
- c 抗腫瘍薬投与
- d 副腎皮質ステロイド薬投与
- e 放射線治療

別冊
No. 14 写真

48 60歳の男性。下腿切断後、リハビリテーション科に転科した。2か月前に左足指の潰瘍を主訴に来院し、末梢血管拡張薬による治療を受けたが壊死部が徐々に拡大したので、1週前に左下腿切断術を受けた。切断創の治癒経過は順調である。58歳で退職した後は、職業能力開発校に通っており、単身者であることから、就職し自立した生活を続けることを強く希望している。

この患者の現在のリハビリテーションの課題はどれか。2つ選べ。

- a 一般就労援助
- b 筋力強化訓練
- c 義足歩行訓練
- d 日常生活動作(ADL)訓練
- e 生活技能訓練(social skills training)

49 36歳の男性。8か月前、交通事故で第12胸椎脱臼骨折による対麻痺となり自排尿不能となった。その後、無菌的間欠導尿を受けていたが、今回退院するにあたり、なるべく通院しなくても済むような慢性期の在宅尿路管理をすることとなった。

正しいのはどれか。2つ選べ。

- a 自然排尿
- b 腹圧排尿
- c 間欠自己導尿
- d 尿道留置カテーテル
- e 膀胱瘻造設

50 42歳の男性。鋳物工場の電気炉近くで作業中突然倒れ、救急車で搬入された。意識はない。体温40℃。呼吸数24/分。脈拍96/分、整。血圧162/90 mmHg。発汗は認めず皮膚は乾燥している。筋肉のけいれんは認めない。

まず行うのはどれか。2つ選べ。

- a ぬるま湯による冷却
- b 酸素吸入
- c 降圧薬投与
- d 解熱薬投与
- e 輸液

◎ 下記の欄に受験番号および氏名を記入すること。

受 験 番 号	氏 名 (楷 書 で 書 く こ と)