

平成 22 年 4 月 15 日

厚生労働省医薬食品局安全対策課  
課長 森 和彦 殿

財団法人 日本眼科学会  
理事長 根木 昭

日本眼内レンズ協会  
会長 小澤 素

眼内レンズ添付文書における禁忌事項の見直しについて（要望）

拝啓 時下ますますご清祥の段、お慶び申し上げます。

平素より日本眼科学会及び日本眼内レンズ協会の活動に格別のご理解とご尽力を賜り、厚く御礼申し上げます。

さて、標記の件につきましては、昨年 3 月に要望書を提出しておりますが、いまだ実現に至っておりません。日本眼科学会の新理事長に就任いたしました根木 昭理事長の下、本件の実現に向けて改めて強く要望申し上げます。医薬品医療機器総合機構への説明も準備できておりますので、早急にご指示いただきたくお願い申し上げます。

現在、本邦で販売されております眼内レンズの添付文書の「禁忌」の項には、次の項目を含めた記載がされております。

【禁忌・禁止】

- 1) 小児 2) コントロール不良の緑内障 3) 進行性の糖尿病網膜症
- 4) 活動性のぶどう膜炎 5) 虹彩血管新生 6) 網膜剥離 7) 重篤な術中合併症
- 8) その他、全身的、眼科疾患を伴うこと等を理由として医師が不相当と判断した症例

これは昭和 62 年に専門分野の眼科医から成る「眼内レンズ適応検討委員会」が日本眼科学会理事長宛に行った答申に基づいて決められたことであり、すべての眼内レンズの添付文書に統一的に記載されていることを日本眼内レンズ協会が確認しております。

しかしながら、この 20 数年間で白内障手術（現：水晶体再建術）の術式や手術機器及び眼内レンズの素材は飛躍的に進歩しており、実際の医療現場では、過去には禁忌であった症例に対しても安全で良好な成績が得られてきております。

日本眼内レンズ協会も、平成 19 年 8 月 31 日に日本眼科学会から提出されました新答申「眼内レンズ適応に関する禁忌事項の改訂について（要望）」に賛同し、ここに、日本眼科学会及び日本眼内レンズ協会の合同提案を、別紙のとおりまとめましたのでご高承いただければ幸甚に存じます。

敬具

別紙

昭和 62 年答申（現行記載）、並びに、日本眼科学会及び日本眼内レンズ協会の合同提案について比較すると次の表のようになります。

	日本眼科学会 昭和 62 年答申（現行記載）	日本眼科学会 日本眼内レンズ協会 合同提案
禁忌	(1) 小児 <sup>註</sup> (2) コントロール不良の緑内障 (3) 進行性の糖尿病網膜症 (4) 活動性のぶどう膜炎 (5) 虹彩血管新生 (6) 網膜剥離 (7) 重篤な術中合併症 (8) その他、全身的、眼科疾患を伴うこと等を理由として医師が不相当と判断した症例	(1) 2 歳未満の小児 (2) その他、全身的、眼科疾患を伴うこと等を理由として医師が不相当と判断した症例
使用注意 (慎重に適用すること)	(1) 若年者 (2) 角膜内皮障害 (3) 緑内障 (4) ぶどう膜炎の既往のあるもの (5) 糖尿病網膜症 (6) 網膜剥離の既往のあるもの (7) 強度近視 (8) 先天性眼異常	(1) 2 歳以上の小児 (2) コントロール不良の緑内障 (3) 進行性の糖尿病網膜症 (4) 網膜剥離 (5) 先天性眼異常 (6) 角膜内皮障害 (7) 活動性のぶどう膜炎 (8) 小児のぶどう膜炎 (9) 活動性の高い虹彩血管新生 (10) 重篤な術中の有害事象発生症例 (11) その他、全身的、眼科的理由により医師が慎重適応と判断した症例

<sup>註</sup>小児の白内障は放置すれば弱視（視力が発達しないまま成人し、その後いくら矯正しようとしても視力が出ない状態）となる。手術は早ければ早いほど奏功し、弱視治療開始のゴールデンタイムは 5 歳まで、8 歳を過ぎると矯正は極めて困難となり、生涯にわたり視機能を失わせることになる。

以上

添付資料

眼内レンズ添付文書の禁忌事項の見直しに関する検討（審議会用資料）

眼内レンズ添付文書の禁忌事項の  
見直しに関する検討  
(審議会用資料)

2009年3月

(財) 日本眼科学会  
日本眼内レンズ協会

## 1. 序 論

昭和 62 年から今日に至るまで、眼内レンズ添付文書の記載は、昭和 62 年に眼科専門医から成る「眼内レンズ適応検討委員会」が日本眼科学会理事長宛に行った答申（「旧答申」）に基づいて、すべて統一されている。

しかし、この 22 年間に眼内レンズ挿入術は術式・素材の進歩のみならず、病態に関する知見や検査法の進歩、あるいは有効な抗炎症剤や抗生剤などの開発により、安全性も飛躍的に高まっている。その結果、従来は禁忌として扱うことが適当と考えられてきた症例に対しても良好な成績が得られてきている。

今般、日本眼科学会および日本眼内レンズ協会は、眼科専門医が組織する「眼内レンズ適応再検討ワーキンググループ」が、平成 19 年 6 月 6 日に日本眼科学会理事長宛に行った答申（以下、「新答申」）に基づき、「禁忌・禁止」および「使用上の注意」の見直しを提案する。この提案に当たり、ここに、これまで禁忌・禁止として取り扱ってきた経緯、使用実績、見直すべき理由とその内容についてまとめた。

## 2. 眼内レンズ添付文書（禁忌・禁止、使用注意欄）の比較

日本眼科学会の昭和 62 年答申（現行）、平成 19 年答申（提案）並びに米国 FDA ガイドラインの「禁忌・禁止」欄および「使用上の注意」欄の比較を表に示す。

日 本		米 国
現行（旧答申）* <sup>1</sup>	提案（新答申）* <sup>2</sup>	FDA ガイダンス* <sup>3</sup>
<b>【禁忌・禁止】</b> 次の患者には適用しないこと (1) 小児 (2) コントロール不良の緑内障 (3) 進行性の糖尿病網膜症 (4) 活動性のぶどう膜炎 (5) 虹彩血管新生 (6) 網膜剥離 (7) 重篤な術中合併症 (8) その他、全身的、眼科疾患を伴うこと等を理由として医師が不適當と判断した症例	<b>【禁忌・禁止】</b> 次の患者には適用しないこと (1) 2 歳未満の小児 (2) その他、全身的、眼科疾患を伴うこと等を理由として医師が不適當と判断した症例	Contraindication <b>【禁忌】</b> 記載なし

日 本		米 国
現行（旧答申）*1	提案（新答申）*2	FDA ガイダンス*3
<p><b>【使用上の注意】</b>            使用注意（次の患者には慎重に適用すること）</p> <p>(1) 若年者            (2) 角膜内皮障害            (3) 緑内障            (4) ぶどう膜炎の既往のあるもの            (5) 糖尿病網膜症            (6) 網膜剥離の既往のあるもの            (7) 強度近視            (8) 先天性眼異常</p>	<p><b>【使用上の注意】</b>            使用注意（次の患者には慎重に適用すること）</p> <p>(1) 2歳以上の小児            (2) コントロール不良の緑内障            (3) 進行性の糖尿病網膜症            (4) 網膜剥離            (5) 先天性眼異常            (6) 角膜内皮障害            (7) 活動性のぶどう膜炎            (8) 小児のぶどう膜炎            (9) 活動性の高い虹彩血管新生            (10) 重篤な術中の有害事象発生症例            (11) その他、全身的、眼科的理由により医師が慎重適応と判断した症例</p>	<p><b>Warning【警告（注意）】</b>            眼内レンズ挿入術を施行しようとする医師は、以下のいかなる状況においても、潜在的なリスク便益を評価しなくてはならない。</p> <p>1. 再発性の重篤なぶどう膜炎            2. 眼内レンズによって眼底疾患の観察、診断、治療に支障が出る可能性がある患者            3. 重篤な術中合併症            4. 外傷や先天異常のために眼内レンズの固定が困難な患者            5. 手術により角膜内皮障害が生じる恐れのある症例            6. 細菌感染が疑われる症例            7. 2歳未満の小児に対する眼内レンズの使用は適切ではない。</p>

\*1 日本眼科学会 昭和 62 年答申

\*2 日本眼科学会 平成 19 年答申（日本眼科学会および日本眼内レンズ協会 合同提案）

\*3 Intraocular Lens Guidance Document (Draft)<sup>1)</sup>, issued on September 10, 1997, updated on October 14, 1999

### 3. 禁忌・禁止項目ごとの詳細説明

現状、禁忌・禁止となっている各項目について、以下の順に説明する。

- (1) 禁忌としていた理由
- (2) 現状（国内外の使用実績）
- (3) 見直すべき理由
- (4) 見直すべき内容（結論）

#### 1) 小 児

##### (1) 禁忌としていた理由

眼内レンズは、一旦眼内に入れば矯正効果を消失することがないので、小児の白内障術後矯正法としては理論的に最も優れているといえる。しかし、20年前は技術的な制約により、また、有効な薬剤もなく、小児白内障手術後に眼内レンズを挿入した場合、炎症反応が強く、その他多くの合併症を生じさせた。

しかし、その後の技術的進歩、眼内レンズの進化により、小児白内障でも成人白内障に劣らないレベルの手術を行うことができ、術後の合併症も格段に少なくなってきた。眼内レンズの有用性は本来誰もが認めるところであることから、安全性が確立してきたことにより、小児への眼内レンズ挿入は世界的にも広く普及してきた。

一方、米国では、FDA ガイダンス<sup>1)</sup>の導入以前、つまり1997年より前は、「18歳未満」がWarnings（「警告」あるいは「注意」）に記載されていたが、折り曲げ可能な眼内レンズの出現と小切開創手術に代表される革新的な技術により、小児への適応が認められるようになった。

なお、参考までに、日本眼内レンズ協会の加盟企業の米国本社の添付文書を見ると、1997年以前にFDA認可を受けた眼内レンズは「18歳未満」と「2歳未満」が混在しているが、1997年以降に認可された眼内レンズは「2歳未満の小児に対する眼内レンズの使用は適切ではない。」に統一されている。

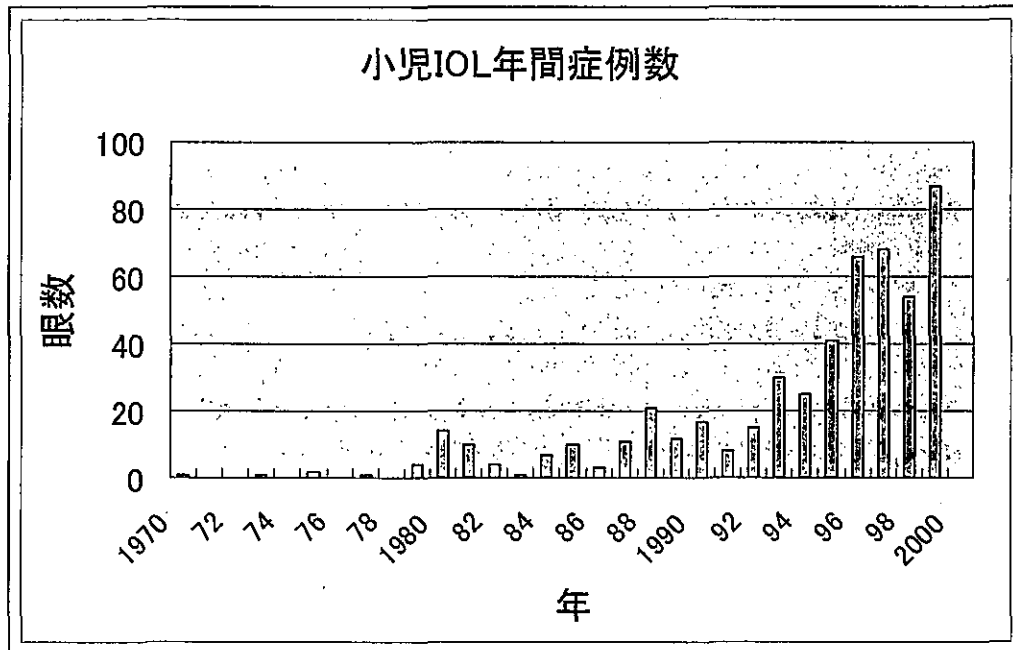
記述内容	製品名	会社名	備考（米国添付文書の記載文）	販売開始時期
18歳未満には不適用	PMMA IOL	ボシユロム	《Caution》 Note: Implantation of intraocular lenses should not be performed <u>in patients under the age of 18.</u>	1984年
	クラリフレックス	エイエムオー	《Caution》 Note: Implantation of AMO CLARIFLEX Silicone Posterior Chamber Lenses should not be performed <u>in patients under 18 years of age.</u>	1989年*
	アクリソフ	アルコン	《Warnings》 Note: Implantation of intraocular lenses should not be performed <u>in patients under eighteen years of age.</u>	1994年*
2歳未満には不適用	ハイドロヴェュー	ボシユロム	《Warnings》 7. Children <u>under the age of 2 years</u> are not suitable candidates for intraocular lenses.	1995年 (1997年改訂)
	センサー	エイエムオー	《Warnings》 7. Children <u>under the age of 2 years</u> are not suitable candidates for intraocular lenses.	2000年

\*.各社製造元に問い合わせたところ、「現状のままで安全性の点から問題が発生する訳ではないので対応していない(対応する予定もない)。1997年以降発売した製品からガイドラインの内容を取り入れた。」および「一度設定されたこの種の記載内容の見直しは行われていない。」との回答であった。

## (2) 現状（国内外の使用実績）

国内の小児白内障手術への眼内レンズ挿入件数は1997年あたりから飛躍的に増加している（図1）。米国FDAのガイダンスの小児白内障に対する年齢制限が引き下げられたのもその年である。

図1 小児白内障手術における眼内レンズ挿入数



稲富 誠, 高良由紀子, 山本 節, 馬嶋慶直: 小児 (15歳以下) 眼内レンズ (IOL) 挿入症例の遠隔成績. IOL&RS 21:76-85, 2007 より改変.

次に、小児白内障に眼内レンズを挿入した際の安全性と有効性について、比較的最近の文献から調べた。合併症については、白内障手術のみを行い眼内レンズを挿入しなかった場合と比較したところ、その発現頻度および種類に差異は認められなかった。

- ① 513眼、年齢2か月から15歳（平均9.0歳）のアンケート調査の解析結果（2007年）<sup>2)</sup>  
 眼内レンズ挿入術の最終矯正視力：0.5以上が70.4%と良好で、0.1未満は8.0%  
 合併症：全体の7%（緑内障2.5%、網膜剥離3.5%、眼内レンズ摘出1.0%）
- ② 18か月未満の小児白内障手術後無水晶体眼71眼の結果（2008年）<sup>3)</sup>  
 白内障手術と同時に眼内レンズ挿入を行わない場合、晩期緑内障の発生率10.8%、硝子体出血10.8%、早期緑内障4.6%、2次白内障9.2%、網膜剥離3.1%

### (3) 見直すべき理由

見直すべき理由として、医学的および倫理的な観点から次の点を考慮した。

- ① 眼内レンズ材料と手術手技の進歩：折り曲げ可能な眼内レンズの出現と小切開創手術に代表される革新的な技術の台頭により、白内障手術の安全性は飛躍的に高まった。
- ② 視機能の発達：小児白内障に対する治療の選択肢を考えると、混濁水晶体を摘出した後、何らかの方法で屈折異常を矯正しないと、弱視のまま過ごすことになり、生涯にわたり視力不良になってしまう。眼鏡やコンタクトレンズにより強度遠視は矯正できるが、低年齢であればあるほど、長期にわたって使用することが困難であり、多くの脱落例を生むという実情がある。ヒトの視機能は「ものを見る」という経験（視的学習）の積み重ねによって確立されるので、生後「ものを見る」ことがないと、視機能は育たないか、あるいは異常な視機能に育ってしまう。従って、様々な刺激に反応し多くの情報を旺盛に吸収すべき小児期を、失明もしくは失明に近い状態のまま過ごさせることは倫理的に重大な問題である。
- ③ 眼球の解剖学的差異：小児と成人では術式そのものは変わりがなく、他の臓器と比べても眼球は小児と成人の差が比較的少ない器官である<sup>4)</sup>。

また、見直すべき理由を教科書的なエビデンスに求めると、2004年のSteinert<sup>5)</sup>の教科書Cataract Surgeryでは1歳以上の症例では眼内レンズは第一選択 (preferred method) とあり、2005年のWilson<sup>6)</sup>らの教科書Pediatric Cataract Surgeryでも世界的に小児への眼内レンズ挿入が普及していることが述べられている。Zetterstrom<sup>7)</sup>は米国の代表的な専門学術誌J. Cataract Refract Surg.の総説で(2005年)、0歳代はまだcontroversialだが1歳以上は適応であると述べている。

我が国の教科書では、1998年<sup>8)</sup>および2003年<sup>9)</sup>の時点で、2歳以上で眼内レンズの適応であると述べられており、最近の総説(2006年)<sup>10)</sup>では1歳以上で適応、それ以下は慎重な対応が必要とされている。

従って、教科書的にも小児白内障に眼内レンズを適用することは極めて一般的になっているといえる。しかし、比較的眼球は小児と成人との差が少ないとはいえ、低年齢であればあるほどサイズが小さくなるのは当然のことであり、安定性が劣ることが懸念される。従って、一定の年齢未満の小児については、現時点では禁忌とすべきであると考ええる。

#### (4) 見直すべき内容 (結論)

禁忌とすべき線引きについては、米国の”FDA IOL Guidance Document (1997)”<sup>1)</sup>を参考にした、Warnings (警告あるいは注意)の項に、「2歳未満の小児に対する眼内レンズの使用は適切ではない。」と記載されており、事実上「禁忌」に近い取り扱いとなっている。

以上より、小児への眼内レンズ適応については、次のようにすべきと考える。

1. 「禁忌・禁止」の記載は、「小児」から「2歳未満の小児」とする。
2. また、「使用注意 (慎重に適用すること)」として、「2歳以上の小児」を記載する。

#### 【参考文献等】

- 1) Intraocular Lens Guidance Document (Draft)<sup>1)</sup>, issued on September 10, 1997, updated on October 14, 1999
- 2) 稲富 誠, 他: 小児 (15歳以下) 眼内レンズ挿入例の遠隔成績. IOL&RS 21:76-85, 2007.
- 3) Kuhli-Hattenbach C, et al: Risk factors for complications after congenital cataract surgery without intraocular lens implantation in the first 18 months of life. Am J Ophthalmol 146:1-7, 2008.
- 4) Bluestein EC, Wilson ME, Wang XH, Rust PF, Apple DJ. Dimensions of the pediatric crystalline lens: implications for intraocular lenses in children. J Pediatr Ophthalmol Strabismus 1996;33:18-20.
- 5) Steinert RF: Cataract Surgery. Techniques, Complications, and Management (2nd edition). Saunders, Philadelphia, 2004.
- 6) Wilson ME Jr., et al: Pediatric Cataract Surgery. Techniques, Complications, and Management. Lippincott Williams & Wilkins, Philadelphia, 2005.
- 7) Zetterstrom C, Lundvall A, Kugelberg M: Cataracts in children. J Cataract Refract Surg 31:824-840, 2005.
- 8) 三宅三平: IOL手術. 山本 節, 中川 喬編: 小児眼科手術. 中山書店, 173-177, 1998.
- 9) 永本敏之: 先天・発達白内障手術. 樋田哲夫編: スタンダード眼科顕微鏡手術. 文光堂, 91-100, 2003.
- 10) 黒坂大次郎: 眼内レンズの適応を再考証する. 小児・先天異常. あたらしい眼科 23:141-146, 2006.



## 2) コントロール不良の緑内障

### (1) 禁忌としていた理由

昭和 62 年当時の白内障手術は水晶体嚢外摘出術が主流であり、大きな切開創を要することや眼内操作による組織侵襲が大きいこと、また眼内レンズの固定法が確立されていなかったことなどから、術後炎症の遷延化や眼圧上昇などの合併症が生じる頻度が高く、「コントロール不良の緑内障」は眼内レンズの適応外となった。

### (2) 現状（国内外の使用実績）

緑内障を伴う白内障眼に対して、眼内レンズ挿入術を実施した文献を調査した。

- ① 原発開放隅角緑内障を伴う白内障 40 眼と白内障以外に眼疾患のない 53 眼（対照）に対して行われた白内障手術および眼内レンズ挿入術後の手術成績<sup>1)</sup>

緑内障眼での白内障眼内レンズ手術で、術前眼圧コントロール良好な緑内障眼では平均 2.5mmHg、コントロール不良な緑内障眼でも 5.5mmHg の下降が得られ、緑内障を有しない対照と比較して、術後に大きな眼圧下降が得られた。術後の視力に関しては、術前より 2 段階以上の改善が得られた。

- ② 原発開放隅角緑内障を伴う白内障 57 眼に対して行われた白内障手術および眼内レンズ挿入術後の手術成績<sup>2)</sup>

術前の眼圧が 20mmHg を越える眼圧コントロール不良例で、眼内レンズ挿入術後に平均 5.4mmHg の眼圧下降が得られた。

また、頻繁に実施されるものではないが、白内障眼内レンズ挿入術と緑内障手術の同時手術についても、国内に幾つかの報告がある。

- ③ 緑内障・白内障同時手術（14 例 15 眼）と白内障手術単独手術（104 例 138 眼）との比較<sup>3)</sup>  
同時手術群では、術後の視力は全例で改善（単独手術群では 97.8%改善）し、術後早期の眼圧コントロールも全例良好であった。合併症として術後炎症が強い傾向にあったが、単独手術と比較して有意差はなかった。

- ④ 原発閉塞隅角緑内障 23 例 24 眼に対して行われた緑内障・白内障同時手術の術後成績<sup>4)</sup>。  
緑内障手術と白内障眼内レンズとの同時手術で、術後の視力が改善または不変であったのは 23 眼、悪化 1 眼。悪化した 1 眼は緑内障の自然増悪と考えられた。術後合併症として、房水漏出、浅前房、脈絡膜剥離が 4 眼にみられたが、いずれも緑内障手術特有のものであり、白内障手術に起因するものではなかった。

### (3) 見直すべき理由

昭和 62 年当時の適応設定からすでに 20 年が経過し、白内障手術は水晶体嚢外摘出術から超音波乳化吸引術が主流となり、手術手技のみならず装置や器具、眼内レンズそのものの形状安定性や固定方法に至るまで格段の進歩がみられる。

コントロール不良の緑内障眼に眼内レンズを挿入することで懸念されることは、眼圧コントロールが更に悪化し、その結果、視野障害が著しく進行することである。しかし、近年は、前述のとおり、眼内レンズ挿入によって術後眼圧はむしろ低下するとの報告が多い<sup>1, 2, 5)~7)</sup>。

一方、視機能の点から考えると、眼内レンズを挿入しない場合（人工的無水晶体眼）は、術後の視力矯正には厚い凸レンズ眼鏡を用いねばならないのだが、この眼鏡の特性として、周辺網膜像のゆがみや眼鏡の重さなどから、高度の視野障害を有する患者にとっては日常生活で大きな不利を被ることになる。つまり、限られた中心視野と周辺視野しか残されていない緑内障患者にとって、残された周辺視野が有効に使われない状態は、患者の不利益を著しく増加させるものと思われる<sup>8)</sup>。

水晶体囊外摘出術では創口が大きかったため、術後の結膜癒着の範囲が広く、緑内障に対して濾過手術が必要になった場合、その成功率が著しく低くなるという問題があった。しかし、近年の小切開小白内障手術であれば結膜癒着の範囲を最小限に抑えることができるため、濾過手術に悪影響を与えるという懸念はなくなった。

これらのことは、既に内外の教科書には明記され<sup>8)~11)</sup>、現在では、緑内障眼に対する白内障単独手術だけでなく、緑内障・白内障同時手術や緑内障術後の白内障手術において眼内レンズを挿入することは、緑内障患者の眼圧コントロールに不利をもたらすよりも、むしろ治療の面で好ましい効果をもたらす可能性が高く、すでに高度の視野障害を有する緑内障患者の視機能の点からも望ましいことと考えられる。

#### (4) 見直すべき内容 (結論)

以上より、「コントロール不良の緑内障」への眼内レンズ適応については、次のようにすべきと考える。

「コントロール不良の緑内障」を、「禁忌・禁止」から削除し、新たに「使用注意 (慎重に適用すること)」に追加する。

#### **【参考文献等】**

- 1) 松村美代, 他: 原発開放隅角緑内障における超音波乳化吸引術+眼内レンズ挿入術の眼圧経過への影響. 日眼会誌 100:885-889, 1996.
- 2) 辰巳智章, 他: 原発開放隅角緑内障における白内障手術の影響. 眼臨 98: 381-383, 2004.
- 3) 清水公也, 他: 緑内障・白内障同時手術-単独手術との比較-. あたらしい眼科 13:741-746, 1996.
- 4) 鈴木三保子, 他: 原発閉塞隅角緑内障に対するトラベクレクトミー白内障同時手術の成績. 眼紀 56: 270-273, 2005.
- 5) Mathalone N, et al: Long-term intraocular pressure control after clear corneal phacoemulsification in glaucoma patients. J Cataract Refract Surg 31: 479-483, 2005.
- 6) Hayashi K, et al: Effect of cataract surgery on intraocular pressure control in glaucoma patients. J Cataract Refract Surg 27: 1779-1786, 2001.
- 7) 庄司信行: 緑内障眼と眼内レンズ挿入術. あたらしい眼科 23: 153-158, 2006.
- 8) 北澤克明, 他: 緑内障. 医学書院, 東京, 2004.
- 9) Shields-MB, et al: Shield's Textbook of Glaucoma. 5th ed., Lippincott Williams & Wilkins, Baltimore, 2005.
- 10) 永田 誠監修: 眼科マイクロサージェリー第5版. エルゼビアジャパン, 東京, 2005.
- 11) 北澤克明編: 眼科手術書「緑内障」. 金原出版, 東京, 1995.

### 3) 進行性の糖尿病網膜症および網膜剥離

「進行性の糖尿病網膜症」と「網膜剥離」は、禁忌・禁止には個別の記載となっているが、網膜疾患として共通する点が多いため、国内外の使用実績以外はまとめて記述する。

#### (1) 禁忌としていた理由

適応設定時の20年前は、硝子体手術機器の開発や手術手技が現在と比較して発展途上であったため、眼内レンズ挿入眼に網膜硝子体疾患が生じた場合、その治療成績は現在に比して非常に不良であった。また、種々の網膜硝子体疾患に対して、白内障手術と硝子体手術を同時に行うことの安全性、有効性を示すデータが現在よりも乏しかった。さらに、白内障手術の完成度が現在より非常に低かったため、白内障・眼内レンズ挿入手術を行うこと自体が網膜硝子体疾患を悪化させることが少なくなかった。

#### (2) 現状（国内外の使用実績）

##### <進行性の糖尿病網膜症>

糖尿病併発白内障、更には糖尿病網膜症併発白内障に対して行われた、白内障手術および眼内レンズ挿入術の安全性および有効性に関する報告を示す。

- ①白内障併発糖尿病患者78眼（網膜症なし23眼，網膜症あり55眼）に対して行われた白内障手術および眼内レンズ挿入術の手術成績<sup>1)</sup>

糖尿病患者78眼中眼内レンズ挿入は75眼（96.2%）に行われた。最終矯正視力は1.0以上51.2%，0.7以上79.5%と良好。合併症はフィブリン反応2.6%，角膜上皮障害2.6%，嚢胞性黄斑浮腫7.7%。

- ②1985-1989年までの5年間に白内障眼1,000眼と，糖尿病併発白内障113眼に対し白内障手術および眼内レンズ挿入術を行い，手術成績を比較<sup>2)</sup>

糖尿病網膜症患者での白内障眼内レンズ手術で，最終矯正視力は0.5以上86%であり，対照症例1,000眼での視力予後と差がなかった。合併症は一過性眼圧上昇25%，後発白内障25%，虹彩後癒着21%，フィブリン反応13%，眼内レンズ偏位4.4%であり，対照症例1,000眼での術後合併症と差がなかった。

- ③1987-1994年までに糖尿病網膜症併発白内障186例222眼に対して行われた硝子体手術，白内障手術および眼内レンズ挿入の同時手術の手術成績<sup>3)</sup>

糖尿病網膜症に対する硝子体手術と眼内レンズ挿入同時手術で，最終矯正視力は0.1以上75.2%，0.01以上93.7%。合併症はフィブリン反応55.0%，虹彩後癒着20.7%，一過性眼圧上昇18.0%，後発白内障14.9%，硝子体出血9.0%，血管新生緑内障4.5%，網膜剥離1.8%。

##### <網膜剥離>

網膜剥離を含む疾患に対する白内障眼内レンズ手術併用硝子体手術の安全性と有効性について，文献を調査した。合併症について，同時手術を行わない場合と比較して有意差はなく，結果は良好であった。

- ①網膜剥離を含む硝子体疾患に対する，白内障眼内レンズ併用硝子体手術111眼と2段階手術50眼の比較<sup>4)</sup>

（白内障眼内レンズ併用硝子体手術	vs	2段階手術）
合併症なし：	64眼（57.5%）	vs 31眼（62%）
一過性眼圧上昇：	17眼（15.3%）	vs 14眼（28%）
フィブリン析出：	17眼（15.3%）	vs 2眼（4%）
後囊破損：	7眼（6.3%）	vs 4眼（8%）
虹彩後癒着：	7眼（6.3%）	vs 1眼（2%）

眼内レンズ偏位： 3眼 (2.7%) vs 1眼 (2%)

術後経過は2群間で差はなく、双方とも良好な結果が得られた。

### ②網膜剥離を含む疾患 114例 117眼 (うち網膜剥離 27眼) における手術成績<sup>5)</sup>

白内障眼内レンズ手術併用硝子体手術は、技術の進歩により高い成功率を収めている。2段階以上の視力改善 85眼 (72.6%)、術中網膜裂孔 14眼 (12.0%)、術中後囊破損 2眼 (1.7%)、後発白内障 21眼 (17.9%)、一過性眼圧上昇 29眼 (24.8%)、硝子体出血 6眼 (5.1%)、フィブリン析出 11眼 (9.4%)、虹彩後癒着 8眼 (6.8%)、血管新生緑内障 1眼 (0.8%)、網膜剥離再発 2眼 (1.7%)

血管新生緑内障および網膜剥離再発以外の合併症は一過性のものである。

### (3) 見直すべき理由

近年、網膜硝子体分野において、硝子体手術機器の開発や手術手技の進歩がめざましく、とりわけここ10年来、白内障手術と硝子体手術を同時に行うことが増殖糖尿病網膜症や裂孔原性網膜剥離等を含め、種々の重篤な網膜硝子体疾患の治療に著効を示している<sup>6)~23)</sup>。従って、糖尿病網膜症や網膜剥離を含む種々の網膜硝子体疾患への眼内レンズ挿入の適応について見直す時期にあると考えられる。

網膜硝子体疾患を有する眼における眼内レンズ挿入の目的には、①網膜硝子体疾患が完全に沈静化された状態の眼に対する視力改善を目的とした眼内レンズ挿入と<sup>12, 15, 19, 22)</sup>、②進行性や活動期にある網膜硝子体疾患において、眼底疾患の治療の一環もしくは長期的な視力維持を目的とした眼内レンズ挿入の二つが考えられる<sup>6)~11), 13, 20, 21, 23)</sup>。

上記①を目的とした場合、視力を得るに十分な網膜機能が保持されていれば、糖尿病網膜症や網膜剥離の既往眼であっても、積極的に白内障手術を行い眼内レンズ挿入すべきと考える。実際、わが国では眼底疾患の治癒もしくは安定期にある患者を対象とした眼内レンズ挿入が多く行われており、その手術成績 (安全性) は眼底疾患を有さない対象の手術成績と比較して大差はない<sup>12, 15)</sup>。

上記②が目的であれば、眼底治療の一環としての白内障手術のタイミングが重要となり、硝子体手術との同時手術の必要性や、病期によっては眼内レンズ挿入の時期 (同時挿入か、二次挿入か) を検討する必要性はあるが、眼内レンズ挿入そのものはこれに後続する眼底疾患の管理と治療に必要な一連の治療手段と考えるべきである<sup>6)~14)</sup>。実際のところ、活動性のある網膜硝子体疾患の治療の妨げとなる白内障を合併した場合、白内障に対する単独手術もしくは硝子体手術との同時手術に眼内レンズ挿入を行うことは、これの後続する眼底疾患の計画治療の妨げとはなることはなく、術後早期の視機能の向上にむしろ貢献していることは国内外の論文並びに教科書で明らかにされている<sup>6)~8), 10, 11, 20, 21, 23)</sup>。

### (4) 見直すべき内容 (結論)

以上から、「進行性の糖尿病網膜症」と「網膜剥離」への眼内レンズ適応については、次のようにすべきと考える。

「進行性の糖尿病網膜症」および「網膜剥離」を、「禁忌・禁止」から削除し、「使用注意 (慎重に適用すること)」に新たに追加する。

#### 【参考文献等】

- 1) 松場眞弓, 他: 超音波乳化吸引術による糖尿病患者の白内障手術と網膜症の悪化について. 眼科手術 7:484-486, 1994.
- 2) 藤本可芳子, 他: 糖尿病患者の眼内レンズ挿入術後成績. 眼科手術 5:595-601, 1992.
- 3) 内田英哉, 他: 糖尿病網膜症に対する硝子体手術, 眼内レンズ挿入同時手術におけるタンポ

- ナーデ. 眼科手術 9:249-253, 1996.
- 4) Treumer F, et al: Pars plana vitrectomy, phacoemulsification and intraocular lens implantation. Comparison of clinical complications in a combined versus two-step surgical approach. Graefes Arch Clin Exp Ophthalmol 244:808-15, 2006.
  - 5) Mochizuki Y, et al: Surgical results of combined pars plana vitrectomy, phacoemulsification, and intraocular lens implantation. Eur J Ophthalmol 16:279-86, 2006.
  - 6) Blalenship GW, Harry WF, Kokame GT: Posterior chamber intraocular lens insertion during pars plana lensectomy and vitrectomy for complications of proliferative diabetic retinopathy. Am J Ophthalmol 108:1-5, 1989.
  - 7) Kokame GT, Flynn Jr HW, Blalenship GW: Posterior chamber intraocular lens implantation during diabetic pars plana vitrectomy. Ophthalmology 96:603-610, 1989.
  - 8) 荻野誠周: ビトレクトミーと眼内レンズ挿入同時手術. 眼科手術 2:137-142, 1989.
  - 9) 竹本喜也, 荻野誠周: 硝子体手術と眼内レンズ挿入術の同時手術の問題点. 臨眼 43:392-393, 1989.
  - 10) 荻野誠周: 眼内レンズ: 移植術の適応の拡大; 硝子体手術との triple procedure. 眼科手術 3:187-193, 1990.
  - 11) 荻野誠周, 内田英哉: 糖尿病網膜症に対する硝子体手術, 水晶体除去および眼内レンズ挿入同時手術の成績. 日眼会誌 98:672-678, 1994.
  - 12) 深田祐加, 加藤聡, 堀貞夫, 他: 糖尿病症例の白内障手術に対する超音波乳化吸引術の網膜症への影響. 眼臨 92:895-898, 1998.
  - 13) 大島佑介, 恵美和幸, 本倉雅信, 他: 裂孔原性網膜剥離に対する一次的硝子体手術の適応と手術成績. 日眼会誌 102:389-394, 1998.
  - 14) 荻野誠周: ソフトレンズの適応: 硝子体同時手術の場合のソフトレンズ. 眼科手術 12:149-152;1999.
  - 15) 岩城正佳: 糖尿病網膜症. 硝子体トリプル手術 vs 白内障・硝子体分割手術. 眼科手術 13:27-31, 2000.
  - 16) 三上尚子, 鈴木幸彦, 吉岡由貴, 他: 若年者糖尿病網膜症に対する白内障硝子体同時手術の成績. 眼紀 52:14-18, 2001.
  - 17) 川路隆博, 中尾功, 小川邦子, 他: 黄斑剥離眼に対する白内障硝子体同時手術における術後屈折値と予測値との差. IOL&RS 16:194-197, 2002.
  - 18) 鈴木幸彦: 糖尿病網膜症による失明防止と到達目標. 白内障・硝子体手術による視力改善. 眼紀 55:343-349, 2004.
  - 19) 有澤武士, 堀田一樹: 水晶体・硝子体同時手術後の二次的眼内レンズ挿入術. 臨眼 58:295, 2004.
  - 20) 井上 真: 白内障手術; 切開 2mm の時代: 極小切開と 25 ゲージ硝子体手術. 眼科手術 18:495-499, 2005.
  - 21) Oshima Y, Ohji M, Tano Y: Surgical outcomes of 25-gauge transconjunctival vitrectomy combined with cataract surgery for vitreoretinal diseases. Ann Acad Med Singapore 35:175-176, 2006.
  - 22) 大島佑介: 眼内レンズの適応を再考証する: 網膜硝子体疾患. あたらしい眼科 23:165-170, 2006.
  - 23) 大島佑介: 手術のタイミングとポイント. 網膜硝子体; 白内障・硝子体同時手術の適応. 臨床眼科 (増) 162-171, 2006.

## 4) 活動性のぶどう膜炎

### (1) 禁忌としていた理由

昭和 62 年当時の白内障手術は水晶体囊外摘出術が主流であり、大きな切開創を要することや眼内操作による組織侵襲が大きいこと、また有効な抗炎症剤や抗生剤などがなかったことなどから、沈静化したぶどう膜炎（ぶどう膜炎の既往）であれば、慎重に手術を行うことで問題は少なかったが、「活動性のぶどう膜炎」は、術後にぶどう膜炎の増悪による強い炎症をみる頻度が高く、眼内レンズの適応外となった。

### (2) 現状（国内外の使用実績）

旧答申では、ぶどう膜炎への眼内レンズの挿入は禁忌とされたが、その後の白内障手術の改良、ぶどう膜炎治療の進歩に伴って、国内外でぶどう膜炎の併発白内障に対する眼内レンズ挿入が広く行われるようになってきている。眼内レンズの挿入を含めたぶどう膜炎の併発白内障に対する手術治療成績については、様々な施設から数多くの報告があり<sup>1,2)</sup>、白内障手術自体のソフトおよびハード面の技術革新も相俟って、ぶどう膜炎患者の QOL の向上にも多大な貢献を果たしてきた。難治な炎症を繰り返す可能性のあるベーチェット病においてさえ、その有効性は多くの施設で証明されている<sup>3,4)</sup>。

比較的まとまった例数のぶどう膜炎併発白内障患者に対する、白内障手術および眼内レンズ挿入手術の有効性並びに安全性および比較試験の結果を示す。

①1993～2004 年までの 12 年間に、ぶどう膜炎併発白内障の診断のもとに手術療法が行われた 294 例 392 眼<sup>5)</sup>

ぶどう膜炎に対する白内障手術 392 眼のうち、眼内レンズ挿入は 388 眼（99.2%）に行われた。

視力：2 段階以上の改善が 78.7%，2 段階以上の低下は 4.1%

術後合併症：炎症の再燃 24.4%，後発白内障 12.1%，虹彩後癒着 6.7%，囊の異常収縮 3.9%

②ぶどう膜炎に併発した白内障眼 162 眼に対して行われた白内障手術および眼内レンズ挿入手術の手術成績<sup>6)</sup>

眼内レンズ挿入術により 2 段階以上の視力低下がみられたのは 3.7%（6 眼）。いずれも術後合併症によるものではなく、ぶどう膜炎の長期経過によるもの（硝子体混濁 2 眼，網脈絡膜並びに視神経萎縮 4 眼）。

③ぶどう膜炎併発白内障患者 47 名 57 眼（ぶどう膜炎群）とぶどう膜炎のない老人性白内障患者 43 名 59 眼（対照群）の白内障手術成績を比較<sup>7)</sup>

ぶどう膜炎患者への白内障眼内レンズ手術で、術後視力は 52 眼（91.2%）で 2 段階以上改善し、5 眼（8.8%）は不変、2 段階以上低下したものはなかった。これは眼内レンズを使用しなかった群と差がない。

術後合併症：嚢胞様黄斑浮腫 8.8%，後発白内障 8.8%，眼圧上昇 3.5%

### (3) 見直すべき理由

近年、広く普及した小切開手術とアクリルレンズを用いた白内障手術の有効性と安全性についてはぶどう膜炎の専門書にも記載されている<sup>8)</sup>。過去 2 度にわたって行われた本邦の全国アンケート調査<sup>9,10)</sup>の結果をみても、ぶどう膜炎という理由のみで眼内レンズの挿入を差し控えるといった対応はもはや現実に即していないことは明らかである。

**(4) 見直すべき内容 (結論)**

ぶどう膜炎には多岐にわたる病態が含まれているため、すべてのぶどう膜炎に眼内レンズを無条件に挿入してよいわけではない。明らかな活動性の炎症を有する症例、とくに肉芽腫性の炎症を繰り返し生じているような症例や、小児の遷延するぶどう膜炎症例などに対しては、眼内レンズ挿入後に強い炎症や細胞増殖反応などが起こることがあり、挿入を差し控えたほうがよい場合があることも事実である<sup>5, 8)</sup>。

以上のことから、ぶどう膜炎併発白内障手術における眼内レンズ適応については、次のようにすべきと考える。

1. 「活動性のぶどう膜炎」を「禁忌・禁止」からを削除する。
2. 「活動性のぶどう膜炎」と「小児のぶどう膜炎」を、新たに「使用注意（慎重に適用すること）」に追加する。

**【参考文献等】**

- 1) 富樫実和子, 他: ぶどう膜炎患者に対する眼内レンズ挿入術. 眼科手術 9:351-355, 1996.
- 2) 平岡美依奈, 他: ベーチェット病の併発白内障に対する手術成績. 日眼会誌 103:119-123, 1999.
- 3) 沖波 聡: ぶどう膜炎の合併症に対する手術療法. 眼紀 52:361-376, 2001.
- 4) 廣瀬麻衣子, 他: ベーチェット病の併発白内障手術に対する眼内レンズ移植術. 眼臨 101:318-321, 2007.
- 5) 後藤 浩: 眼内レンズの適応を再考証する. ぶどう膜炎. あたらしい眼科 23:159-164, 2006.
- 6) 薄井紀夫, 他: 白内障手術の適応とタイミング. 眼科 45:1813-1819, 2003.
- 7) 花田厚枝, 他: 東京医科歯科大学におけるぶどう膜炎患者の白内障手術成績. 眼紀 55:460-464, 2004.
- 8) Nussenblatt RB, Whitcup SM: Uveitis. Fundamental and clinical practice. 3rd ed., Mosby, 1996.
- 9) 門田 遊, 有馬加津子, 池田秀子, 他: ぶどう膜炎患者の白内障手術に対する IOL 挿入術の全国アンケート調査. 臨眼 52:1160-1163, 1998.
- 10) 門田 遊: 眼内レンズアンケート調査. 眼科 45:1803-1812, 2003.

## 5) 虹彩血管新生

### (1) 禁忌としていた理由

虹彩血管新生は、主に眼内の虚血が持続することによって生じると考えられているが、その原因疾患は様々である。代表的な疾患としては糖尿病網膜症や網膜静脈閉塞症、眼虚血症候群などが挙げられる。眼内の虚血を改善し、虹彩血管新生を予防もしくは消退させるための手段の一つとして網膜光凝固術が有効と考えられているが、白内障の進行により治療が困難になることがある。

そこで、虹彩血管新生を有する眼に対して白内障手術が施行されることがあるが、昭和62年当時の白内障手術は現在の超音波乳化吸引術と異なり、大きな切開創を要することや眼内操作による組織侵襲が大きいことから、術後炎症の遷延化や眼圧上昇などが生じやすかった。また眼内レンズの固定方法が確立しておらず、術後に眼底の観察が困難となり、原病に対する治療が不十分になることも少なくなかった。そのため、虹彩血管新生の増悪が懸念され、「虹彩血管新生」は一律、眼内レンズの適応外となった。

### (2) 現状（国内外の使用実績）

虹彩血管新生を有する眼に対して眼内レンズを挿入した際の安全性と有効性について、文献を調査した。合併症について、白内障眼内レンズ同時手術を行った場合と比較して有意差はなく、結果は良好であった。

#### ①血管新生緑内障に対する線維柱帯切除術の手術成績<sup>1)</sup>

線維柱帯切除術を施行した血管新生緑内障（虹彩血管新生）31眼のうち、9眼は白内障眼内レンズ同時手術を施行。眼圧コントロールが良好であった例は、白内障手術がない症例で59.1%、白内障同時手術症例で77.8%と良好であった。

術後合併症：前房出血9.7%、濾過経路閉塞9.7%、浅前房6.5%、脈絡膜剥離12.9%、低眼圧16.1%で、眼内レンズによる合併症は報告されていない。

#### ②活動性線維血管増殖を伴う糖尿病網膜症に対する早期硝子体手術の成績<sup>2)</sup>

硝子体手術を施行した活動性線維血管増殖を伴う糖尿病網膜症36眼のうち、17眼47%は白内障眼内レンズ同時手術を施行。2段階以上の視力改善が全体の12例33%、2段階以上の低下が3例8%。最終的に視力が0.1未満となった症例の原因は、前部硝子体線維血管増殖3例、血管新生緑内障3例であり、白内障眼内レンズ同時手術をした症例では前部硝子体線維血管増殖の発生はなく、血管新生緑内障は1例と成績が良好であった。

### (3) 見直すべき理由

当該適応設定からすでに20年が経過し、白内障手術は小切開による超音波乳化吸引術が主流となり、手術手技だけでなく装置や器具、眼内レンズそのものの形状安定性や固定方法に至るまで格段の進歩がみられ、術後炎症が遷延化する頻度は著しく低下した。最近では、虹彩血管新生の原疾患の一つである糖尿病網膜症に対して硝子体手術を施行する場合、白内障手術と眼内レンズ挿入術を同時に行った方が虹彩血管新生の発生率は低かったとの報告<sup>3)</sup>や、現在の術式であれば、眼内レンズ挿入を伴う硝子体手術も合併症が少なく安全に行える<sup>4, 5)</sup>などと報告されている。我が国の教科書でも、眼内レンズの適応に関しては、網膜光凝固など血管新生消退の治療を行うのであれば、虹彩血管新生があっても禁忌とは言えない<sup>6)</sup>と述べられている。

一方、視機能の点から考えると、眼内レンズの有用性は誰もが認めるところであり、眼内レンズを挿入しない場合、原疾患による視機能障害の著しい患者にとっては日常生活で大きな不利を被ることになる。



#### (4) 見直すべき内容 (結論)

以上から、虹彩血管新生を有する眼への眼内レンズ適応については、次のようにすべきと考える。

1. 「禁忌・禁止」から「虹彩血管新生」を削除する。
2. 「活動性の高い虹彩血管新生」を、新たに「使用注意 (慎重に適用すること)」に追加する。

#### 【参考文献等】

- 1) 中内正志：血管新生緑内障に対する線維柱帯切除術の手術成績。あたらしい眼科 21: 1089-1092, 2004.
- 2) 池田華子：活動性線維血管増殖を伴う糖尿病網膜症に対する早期硝子体手術の成績。眼科手術 14:241-244, 2001.
- 3) Kadonosono K, et al: Iris neovascularization after vitrectomy combined with phacoemulsification and intraocular lens implantation for proliferative diabetic retinopathy. Ophthalmic Surg Lasers 32:19-24, 2001.
- 4) Kim SH, et al: Phacoemulsification and foldable intraocular lens implantation combined with vitrectomy and silicone oil tamponade for severe proliferative diabetic retinopathy. J Cataract Refract Surg 30:1721-1726, 2004.
- 5) Mochizuki Y, et al: Surgical results of combined pars plana vitrectomy, phacoemulsification, and intraocular lens implantation. Eur J Ophthalmol 16:279-286, 2006.
- 6) 永田 誠監修：眼科マイクロサージェリー第5版, エルゼビアジャパン, 東京, 2005.

## 6) 重篤な術中合併症

### (1) 禁忌としていた理由

適応設定時は、術後視機能に影響を与えるような術中合併症に対する対処方法について、現在ほど研究が進んでいなかったため、術中合併症に対して適切に対処する術がなかった。従って、眼内レンズを挿入しようとしても、技術的に挿入できない症例が多かった。

### (2) 現状（国内外の使用実績）

重篤な術中合併症の代表として後嚢破損について文献を調査した。眼内レンズ挿入後の結果は良好であった。

#### ① 白内障手術時に、重篤な合併症である破嚢が生じた症例の術後成績<sup>1)</sup>

870 眼の白内障手術時に、重篤な合併症である破嚢が 16 眼に生じた。全例に眼内レンズを挿入した。

術後の矯正視力 1.0 以上の割合：100%

術後の網膜剥離や眼内炎などの合併症：0%

術後の角膜内皮細胞密度の減少率：11.9%

### (3) 見直すべき理由

過去 20 年間で、術中合併症に対する対処方法について多くの研究がなされ、以前では術後視機能に影響を与えるような術中合併症であっても、現在ではその多くが適切に対処可能になっている。

術中合併症は多岐に渡るため一概に論ずることは困難であるが、代表的な重篤な術中合併症の一つである後嚢破損について考察すると、術中後嚢破損症例に対しては 20 年前と比べて、硝子体手術装置や粘弾性物質の進歩によって水晶体の硝子体腔内への落下を防止しながら、水晶体や前部硝子体の処理を行うことが可能になっている<sup>2)~6)</sup>。また Chan ら<sup>7)</sup>は、後嚢破損をきたした症例においては、硝子体を硝子体腔内に留める意味からも、むしろ積極的に眼内レンズを挿入すべきであるとしている。また後嚢破損の程度が重篤で、眼内レンズを嚢内固定不可能な場合には嚢外固定もしくは毛様溝縫着を行い対処すべきであるということは、既に教科書に記載されている事項である<sup>8)</sup>。

医学中央雑誌 Ver. 3 および Medline を用いて検索し、白内障手術の術中合併症に関する論文 1,549 編を検討したところ、術中に重篤な合併症が生じたとしても、それに対する適切な処置を行うことが可能であれば、その後に眼内レンズを挿入することが術後合併症の原因になるとの論文は 1 編もなかったとの報告がある<sup>9)</sup>。術後合併症が引き起こされないのであるのならば、むしろ術後の視機能の質を重視する観点から、適切な合併症に対する対処の後に眼内レンズを挿入した方が、術後視機能の向上に繋がるものと考えられる。

我が国の代表的な手術教科書である「眼科マイクロサージェリー 第 5 版<sup>10)</sup>」においても、眼内レンズは生体適合性に関する研究や臨床的な知見から、禁忌というものはほとんどないといっている。

### (4) 見直すべき内容（結論）

「重篤な術中合併症」は「禁忌となるもの」から「適応を慎重に検討すべきもの」へと変更すべきであると考えられる。

## 【参考文献等】

- 1) Akura J, et al. Management of posterior capsule rupture during phacoemulsification using the dry technique. J Cataract Refract Surg 27:982-989, 2001.
- 2) 佐藤 宏, 上条由美, 高良由紀子, 他: 後囊破損後の処置と予後. 眼科手術 8:113-116, 1995.
- 3) 高瀬正郎, 矢那瀬淳一, 栗原秀行: 白内障手術時の後囊破損に対する経毛様体扁平部処理. 臨床眼科 56:1143-1146, 2002.
- 4) Yap EY, Heng WJ: Visual outcome and complications after posterior capsule rupture during phacoemulsification surgery. Int Ophthalmol 23:57-60, 1999.
- 5) Chang DF, Packard RB: Posterior assisted levitation for nucleus retrieval using Viscoat after posterior capsule rupture. J Cataract Refract Surg 29:1860-1865, 2003.
- 6) Olsen T, Bargum R: Outcome monitoring in cataract surgery. Acta Ophthalmol Scand 73:433-437, 1995.
- 7) Chan FM, Mathur R, Ku JJ, et al: Short-term outcomes in eyes with posterior capsule rupture during cataract surgery. J Cataract Refract Surg 29:537-541, 2003.
- 8) 黒坂大二郎: 眼内レンズ囊外固定・毛様溝縫着. ES Now illustrated 白内障手術 -術中・術後合併症対策-. 大鹿哲郎編. メジカルビュー社, 62-68, 1996.
- 9) 柴 琢也: 術中合併症例に対する眼内レンズ挿入. あたらしい眼科 23:173-180, 2006.
- 10) 山川良治: 眼科マイクロサージェリー. 第5版. 永田 誠編. エルゼビア・ジャパン, 258-260, 2005.

## 4. 市販眼内レンズ一覧

(企業名50音順)

2009年2月10日現在

販売名及び承認番号	承認年月日	モデル番号	種類
エイエムオー・ジャパン株式会社			
フェイコフレックスII PMMA 20900BZY00841000	1997年9月22日	CLRFLXC	紫外線吸収3ピース シリコンレンズ
センサー 21300BZY00184000	2001年4月16日	AR40e ZA9003	紫外線吸収3ピース ソフトアクリルレンズ
テクニスCL 21900BZX00401000	2007年5月8日	Z9002	紫外線吸収3ピース シリコンレンズ
リズーム 21900BZX00398000	2007年5月8日	NXG1	紫外線吸収3ピース 多焦点ソフトアクリルレンズ(屈折型)
テクニス マルチフォーカル 22000BZX01200000	2008年8月5日	ZM900	紫外線吸収3ピース 多焦点シリコンレンズ(回折型)
テクニス ワンピース 22000BZX01610000	2008年11月28日	ZCB00	紫外線吸収1ピース ソフトアクリルレンズ

## 興和株式会社

アバンシイ 21800BZZ10026000	2006年3月17日	AN6K	Modified C, Biconvex
		AU6K	Modified C, Biconvex
		AN6MK	Modified C, Meniscus

## 参天製薬株式会社

参天ワンピース眼内レンズ 21100BZY00639000	1999年11月17日	LS-102	Modified Cループ, Equiconvex 5.5mm光学径, 12.5mm全長
		LS-106S	Modified Cループ, Equiconvex 6.0mm光学径, 12.5mm全長
		LS-117	Modified Cループ, Equiconvex 6.5mm光学径, 12.5mm全長
エタニティー 21900BZX00947000	2007年11月2日	X-60	Modified Cループ, Biconvex 6.0mm光学径, 12.75mm全長
		X-70	Modified Cループ, Biconvex 7.0mm光学径, 13.2mm全長

2009年2月10日現在

販売名及び承認番号	承認年月日	モデル番号	種類
スター・ジャパン株式会社			
エラストマイトUV イントラオキュラーレンズ・システム 21300BZZ00588000	2001年11月21日	プリセットIOL システム KS-1 (AQ-110NV)	紫外線吸収3ピースシリコンレンズ (5.5mm光学部径) (挿入器付後房レンズ)
		プリセットIOL システム KS-3 (AQ-310NV)	紫外線吸収3ピースシリコンレンズ (6.0mm光学部径) (挿入器付後房レンズ)
		プリセットIOL システム KS-3Ai (AQ-310Ai)	紫外線吸収3ピースシリコンレンズ (6.0mm光学部径) (挿入器付後房レンズ)
アクリロードシステム 21700BZZ00098000	2005年2月28日	KS-X	紫外線吸収3ピースソフトアクリルレンズ (挿入器付後房レンズ)
エラストマイト ナチュラル イントラ オキュラーレンズ・システム 21800BZZ10094000	2006年6月29日	KS-AiN	紫外線吸収着色3ピースシリコンレン ズ (6.0mm光学部径) (挿入器付後房レンズ)

## 株式会社ニデック

ニデックワンピース 後房UV眼内レンズ 20200BZY00201000	1993年8月6日	NR-81B	Modified C,Biconvex,1ピース
		NR-81C	Modified C,Biconvex,1ピース
	1995年11月6日	NR-81K	Modified C,Biconvex, ディンプル付き,1ピース
	2000年10月5日	NR-86A	Modified C,Meniscus,1ピース
ニデック着色眼内レンズ 21400BZZ00091000	2002年3月4日	NY-81G	Modified C,Biconvex,1ピース
	2003年10月9日	NY-82F	Modified C,Biconvex,1ピース
Nex-Acri ネックス アクリ 21600BZZ00539000	2004年10月28日	N4-18B	Modified C, Biconvex, 3ピースアクリル レンズ
ネックスロードシステム 21700BZZ00227000	2005年5月11日	NX-1	挿入器付 後房レンズ
Nex-AcriAA ネックスアクリエイエ イ 21700BZZ00441000	2005年10月31日	N4-11YB	J loop, Biconvex, 3ピースアクリルレン ズ
	2008年1月31日	N4-18YG	C loop Biconvex 3ピースアクリルレンズ

2009年2月10日現在

販売名及び承認番号	承認年月日	モデル番号	種類
日本アルコン株式会社			
シルコシングルピース 後房用紫外線吸収眼内レンズ 20200BZY01092000	1990年12月6日	MZ60BD	Modified C,Biconvex,シングルピース
	1992年3月30日	MZ30BD	Modified C,Biconvex,シングルピース
		MC50BD	Modified C,Biconvex,シングルピース
		CZ70BD	Modified C,Biconvex,シングルピース
1993年6月18日	LX90BD	Modified C,シングルピース	
アルコンシングルピース UV前房レンズ 20500BZY00193000	1993年3月9日	MTA3UO	Modified C,Biconvex, シングルピース
アルコンアクリソフUV後房レンズ 20500BZY00907000	1993年11月24日	MA60BM	Modified C,Biconvex,3ピース ソフトレンズ
	1996年5月28日	MA30BA	Modified C,Biconvex,3ピース ソフトレンズ
	1999年8月3日	MA50BM	Modified C,Biconvex,3ピース ソフトレンズ
	2000年7月24日	MA60MA	Modified C,Meniscus,3ピース ソフトレンズ
	2002年2月1日	MA60AC	Modified C,Biconvex,3ピース ソフトレンズ
MA30AC		Modified C,Biconvex,3ピース ソフトレンズ	
アルコンアクリソフ シングルピース 21100BZY00116000	2002年12月26日	SA30AT	STABLEFORCEループ, Biconvex, シングルピース,ソフトレンズ
		SA60AT	STABLEFORCEループ, Biconvex, シングルピース,ソフトレンズ
アルコン アクリサート アクリソフ シ ングルピース 21600BZY00140000	2004年5月11日	SA60AS (アクリサート)	STABLEFORCEループ, Biconvex, シングルピース,ソフトレンズ SA60ATプリセット
アルコンアクリソフ ナチュラル シン グルピース 21800BZY10066000	2006年3月17日	SN60WF (アクリソフIQ)	STABLEFORCEループ, Biconvex, シングルピース,ソフトレンズ 着色,非球面
	2006年12月20日	SN60AT (アクリソフナチ ュラル)	STABLEFORCEループ, Biconvex, シングルピース,ソフトレンズ 着色
アルコン アクリサート アクリソフ ナ チュラル シングルピース 21900BZX00432000	2007年6月4日	SN60WS (アクリサートIQ)	STABLEFORCEループ, Biconvex, シングルピース,ソフトレンズ 着色,非球面,SN60WFプリセット
アルコンアクリソフ レストア シング ルピース 21900BZX00605000	2007年6月19日	SA60D3 (レストア)	STABLEFORCEループ, Biconvex, シングルピース,ソフトレンズ 加入度数+4.0D(眼鏡面+3.2D)

2009年2月10日現在

販売名及び承認番号	承認年月日	モデル番号	種類
ボシユロム・ジャパン株式会社			
ストルツワンピース眼内レンズ 20200BZY00484000	1993年2月15日	P359UV	Short C, Equiconvex, 5.5mm光学部, 12.25mm全長
	1995年2月27日	P366UV	Modified C, Equiconvex, 6.5mm光学部, 13.4mm全長
ハイドロビュー眼内レンズ MERIDIAN 21100BZY00562000	2005年3月15日	HP60M	Blue PMMA Haptics, Equiconvex, One-Piece Foldable Hydrogel Lens, 6.0mm光学部, 12.5mm全長

## HOYA株式会社

ホーヤ UVCY-1P イントラオキュラーレンズ 20600BZZ00923000	1994年9月20日	UY-55SB	着色・紫外線吸収型 シングルピース眼内レンズ
		UY-60SB	
		UY-65SBT	
		UYM55SB	
		UYM60SB	
ホーヤ UV-1P イントラオキュラーレンズ 20600BZZ01275000	1994年12月13日	UV-55SB	紫外線吸収型 シングルピース眼内レンズ
		UV-60SB	
		UVM55SB	
		UVM60SB	
HOYA エイエフ-1(UV) 21300BZZ00520000	2001年10月26日	VA-60BB	紫外線吸収型 シングルピースフォールダブルレンズ
		VA-55BB	
		VA-65BB	
		VA-60BBR	
		VA-60BA	
		VAM60BB	
		VA-60CA	
		VA-60CB	
VA-55CB			
HOYA エイエフ-1(UY) 21600BZZ00479000	2004年9月24日	YA-60BB	着色・紫外線吸収型 シングルピースフォールダブルレンズ
		YA-60BBR	
		YA-65BB	
		Y-60H FY-60AD	
HOYA-PS エイエフ-1(UY) 21900BZX00291000	2007年3月16日	PY-60R	挿入器付後房レンズ
		PY-60AD	
HOYA-PS エイエフ-1(UV) 21900BZX00347000	2007年4月9日	PC-60AD	挿入器付後房レンズ