

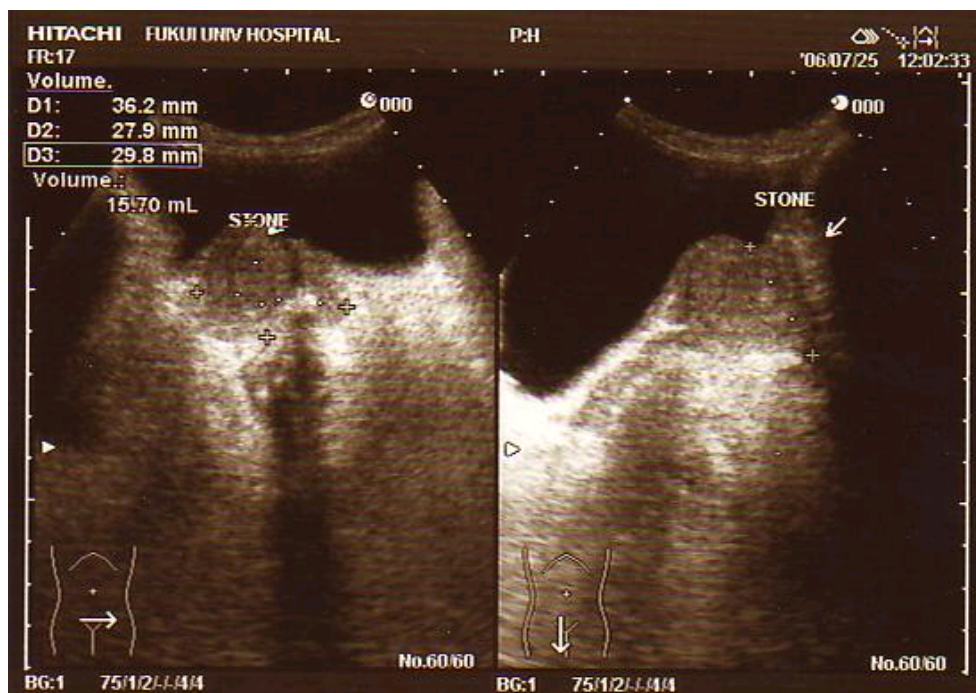図3 経腹的超音波像 前立腺体積は15.7mLである。

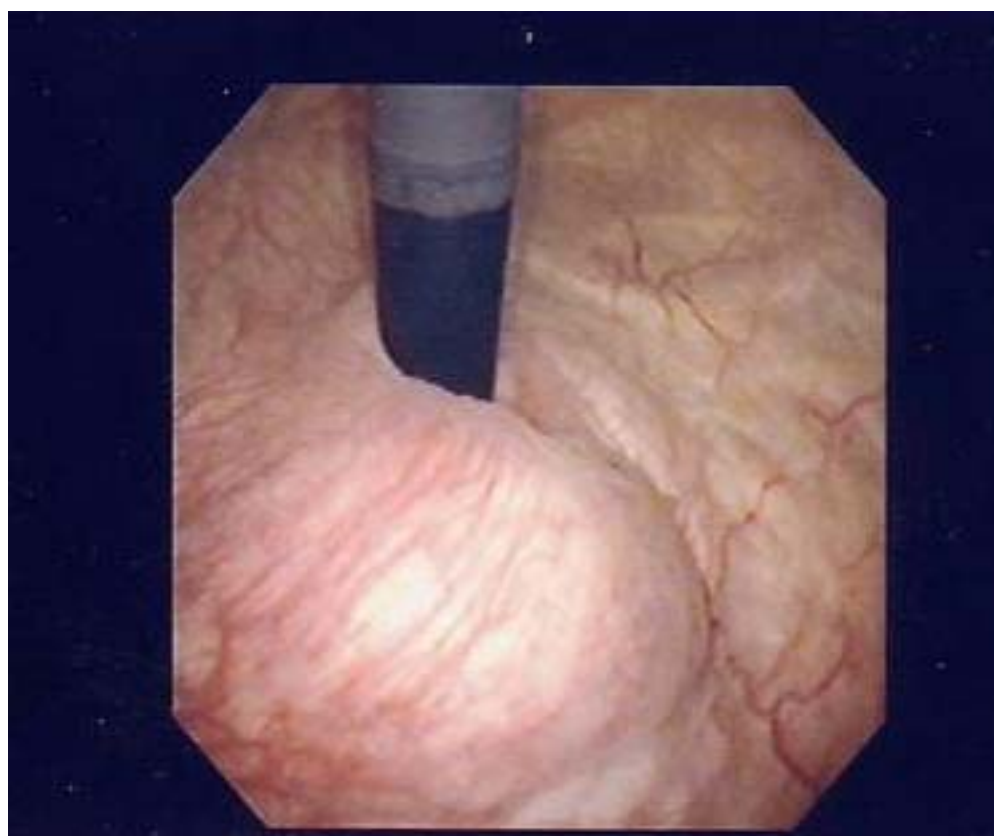


図4 膀胱の内視鏡所見 膀胱内に突出する前立腺腺腫が認められる。