

正常解剖の流れ(7)

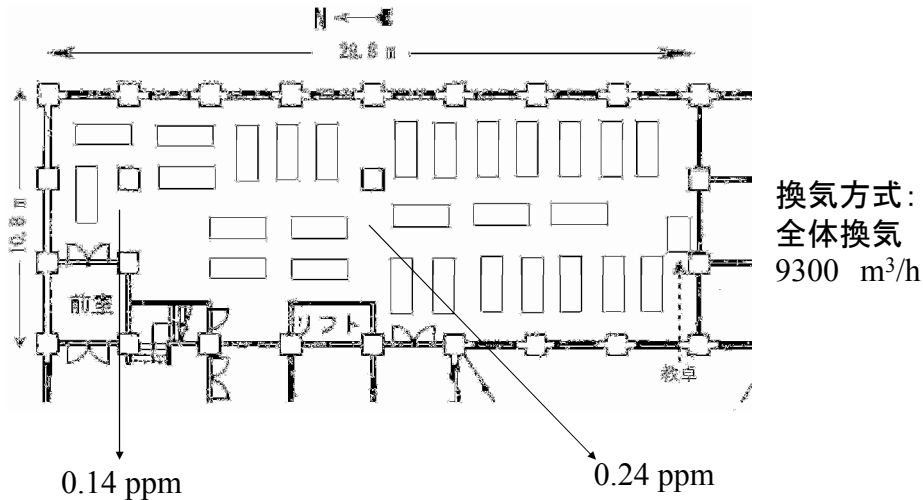
解剖実習進行表

■ 実習進行表		腹腔	
くびと体幹の浅層		肉眼解剖実習21	§ 42, § 43, § 44 縦隔深部、内臓、腹膜腔
肉眼解剖実習総論	§ 1 体表部の観察、皮剥ぎ	肉眼解剖実習22	§ 44, § 45, § 46 腹腔内臓の血管・神経
肉眼解剖実習1	§ 2 皮剥ぎ、広頸筋、乳腺	肉眼解剖実習23	§ 46, § 47, § 48 小腸、結腸、胃、肝臓
肉眼解剖実習1 続き	§ 3, § 4, § 5 頭胸腹部の皮静脈・皮神経・浅層筋	肉眼解剖実習24	§ 49, § 50 腹膜後器官、脾臓
肉眼解剖実習2	§ 6, § 7 背中の皮剥ぎ・浅層筋	肉眼解剖実習25	§ 51, § 52 後腹壁、横隔膜、膈神経叢
肉眼解剖実習3	§ 8, § 9 頭部深層、胸部深層、腋窩	下肢	
上肢		肉眼解剖実習26	§ 53, § 54 下肢浅層、大殿筋
肉眼解剖実習4	§ 10, § 11 鎖骨切り、鎖骨下動静脈、腕の皮剥ぎ、腕神経叢	肉眼解剖実習27	§ 55, § 56, § 57 大腿部深層、殿部深層
肉眼解剖実習5	§ 12, § 13 上腕屈側の筋・神経、肩甲骨の筋	肉眼解剖実習28	§ 58, § 59, § 60 膝窩、下腿、足背、足底
肉眼解剖実習6	§ 14, § 15 上腕伸側、肩甲骨骨面、上肢離断	肉眼解剖実習29	§ 61, § 62, § 63 下腿深層、膝と足の関節
肉眼解剖実習7	§ 16 前腕屈側浅層	骨盤	
肉眼解剖実習8	§ 17 前腕伸側、手背	肉眼解剖実習30	§ 64, § 65 膀胱、外陰部
肉眼解剖実習9	§ 18, § 19 手掌皮剥ぎ、浅層	肉眼解剖実習31	§ 66, § 67 会陰、骨盤切半
肉眼解剖実習10	§ 19, § 20 手掌浅層・深層	肉眼解剖実習32	§ 68, § 69 骨盤内臓、血管・神経
肉眼解剖実習11	§ 21, § 22 上肢血管・神経、肩関節	肉眼解剖実習33	§ 70, § 71 骨盤内臓、骨盤壁の筋、股関節
肉眼解剖実習12	§ 23, § 24, § 25 肘関節、手根と指の関節	あたま	
体壁		肉眼解剖実習34	§ 72 頭部深層、頭部離断
肉眼解剖実習13	§ 26, § 27 胸壁筋膜、固有背筋、項の筋	肉眼解剖実習35	§ 73 顔の浅層
肉眼解剖実習14	§ 27, § 28 脊柱を開く、脊髓	肉眼解剖実習36	§ 74, § 75 咽喉、甲状腺、気管
肉眼解剖実習15	§ 29, § 30 胸壁、縦径部、側腹筋	肉眼解剖実習37	§ 76 咽喉
肉眼解剖実習16	§ 31, § 32, § 33 腹直筋、腹膜、膀胱	肉眼解剖実習38	§ 78 頭蓋内面
胸腔		肉眼解剖実習39	§ 79, § 80 頭折半、口腔、鼻腔、咽頭鼻部
肉眼解剖実習17	§ 34, § 35 腹部内臓、胸腔を開く	肉眼解剖実習40	§ 81 咀嚼筋、下顎管
肉眼解剖実習18	§ 36, § 37 胸膜、心臓、肺		
肉眼解剖実習19	§ 38, § 39 頭のねもとの深層、縦隔		
肉眼解剖実習20	§ 40, § 41 心臓		

正常解剖の流れ(8)

② 実習室における教育 (教員、学生)

実習室での実習台の配置 28台 X 4名 = 112名まで使用可能



正常解剖の流れ(9)

② 実習室における教育 (教員、学生)

実習室での実習台の配置 28台 X 4名 = 112名まで使用可能



正常解剖の流れ(10)

③ 実習終了後の解剖体の処置 (技術員)

実習期間中に既に解剖の終了した臓器・器官は密閉できる容器に別途保管する
実習終了時に、全ての解剖の終了した臓器・器官は棺に納め、短期間保管する
火葬場へ運び、お骨をご遺族へお返しする(慰霊祭を行う場合が多い)