広範・亜広範肝壊死（massive、 submassive hepatic necrosis）

亜広範肝壊死は bridging necrosis（架橋壊死）を主体とする高度の肝実質壊死をいう。肝壊死は小葉のすべての肝細胞を含み、なかでも小葉中心域（zone 3）が含まれる頻度が最も高く、肝壊死はしばしば一つ以上の領域にまたがって観察される。広範肝壊死は、すべての領域に肝壊死が及ぶ状態で、予後不良である。肝細胞の脱落は著明で、肝の基本構造の消失を呈し、出血、多数の組織球浸潤を伴い、残存した小葉内には胆汁うっ滞所見を認めることもある（図 13-組織画像）。亜広範肝壊死・広範肝壊死は臨床的には、劇症肝炎・急性肝炎重症型を呈する。原因薬物として、アカルボース、ベンズブロマロンによるものなどが知られている。

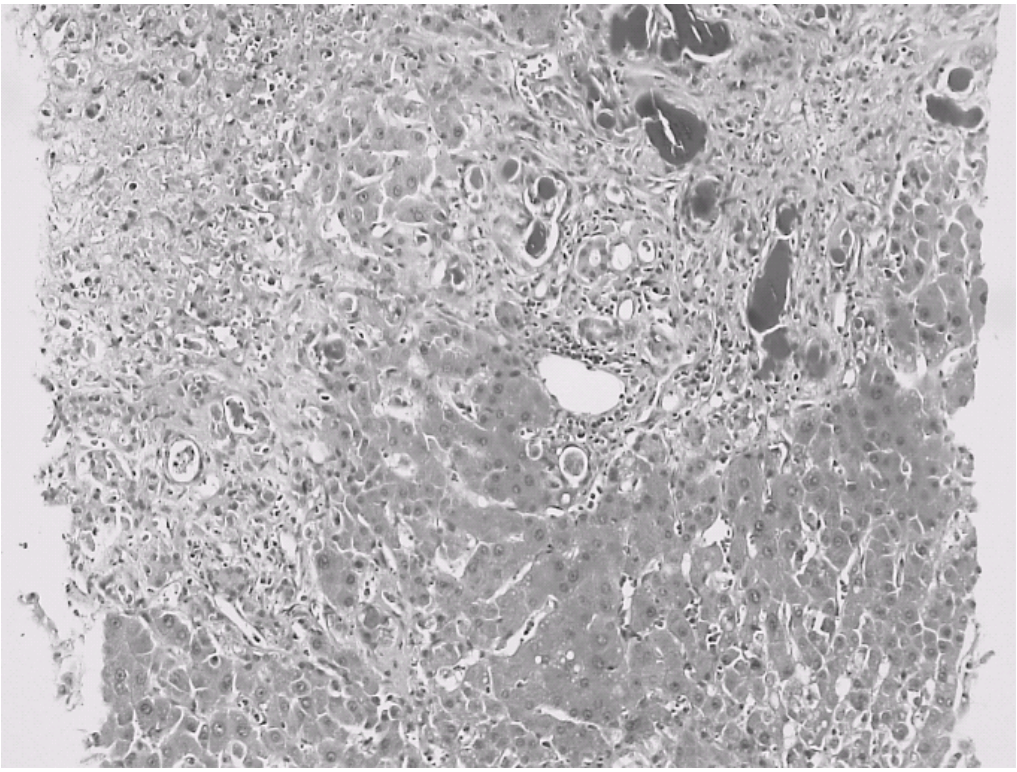

図13　劇症肝炎死亡例。肝細胞の広範な壊死、脱落を認める。また、細胆管内に胆汁栓を認める。