

◎指示があるまで開かないこと。

(令和4年2月6日 9時30分～12時15分)

注 意 事 項

1. 試験問題の数は75問で解答時間は正味2時間45分である。
2. 解答方法は次のとおりである。
 - (1) (例1)、(例2)の問題ではaからeまでの5つの選択肢があるので、そのうち質問に適した選択肢を(例1)では1つ、(例2)では2つ選び答案用紙に記入すること。なお、(例1)の質問には2つ以上解答した場合は誤りとする。(例2)の質問には1つ又は3つ以上解答した場合は誤りとする。

(例1) 101 医業が行えるのはどれか。

- a 合格発表日以降
- b 合格証書受領日以降
- c 免許申請日以降
- d 臨床研修開始日以降
- e 医籍登録日以降

(例2) 102 医籍訂正の申請が必要なのはどれか。2つ選べ。

- a 氏名変更時
- b 住所地変更時
- c 勤務先変更時
- d 診療所開設時
- e 本籍地都道府県変更時

(例1)の正解は「e」であるから答案用紙の **e** をマークすればよい。

答案用紙①の場合、

101	(a)	(b)	(c)	(d)	(e)
			↓		
101	(a)	(b)	(c)	(d)	●

答案用紙②の場合、

101	101
(a)	(a)
(b)	(b)
(c)	→ (c)
(d)	(d)
(e)	●

(例2)の正解は「a」と「e」であるから答案用紙の **a** と **e** をマークすればよい。

答案用紙①の場合、

102	(a)	(b)	(c)	(d)	(e)
			↓		
102	●	(b)	(c)	(d)	●

答案用紙②の場合、

102	102
(a)	●
(b)	(b)
(c)	→ (c)
(d)	(d)
(e)	●

(2) (例3)では質問に適した選択肢を3つ選び答案用紙に記入すること。なお、(例3)の質問には2つ以下又は4つ以上解答した場合は誤りとする。

(例3) 103 医師法に規定されているのはどれか。3つ選べ。

- a 医師の行政処分
- b 広告可能な診療科
- c 不正受験者の措置
- d 保健指導を行う義務
- e 都市部で勤務する義務

(例3)の正解は「a」と「c」と「d」であるから答案用紙の **(a)** と **(c)** と **(d)** をマークすればよい。

答案用紙①の場合、

103	<input type="radio"/> a	<input type="radio"/> b	<input type="radio"/> c	<input type="radio"/> d	<input type="radio"/> e
			↓		
103	<input type="radio"/>	<input type="radio"/> b	<input type="radio"/>	<input type="radio"/>	<input type="radio"/> e

答案用紙②の場合、

103	103
<input type="radio"/> a	<input type="radio"/>
<input type="radio"/> b	<input type="radio"/> b
<input type="radio"/> c	→ <input type="radio"/>
<input type="radio"/> d	<input type="radio"/>
<input type="radio"/> e	<input type="radio"/> e

- 1 RhD(−)血液型の妊婦で分娩後に抗Dヒト免疫グロブリン投与が必要な組合せはどれか。

	夫の血液型	妊娠中の間接クームス試験結果		出産児の血液型
		妊娠12週	妊娠26週	
a	RhD(−)	−	−	RhD(−)
b	RhD(+)	−	−	RhD(−)
c	RhD(+)	−	−	RhD(+)
d	RhD(+)	−	+	RhD(+)
e	RhD(+)	+	+	RhD(+)

- 2 統合失調症を強く示唆する患者の発言はどれか。

- a 「自分は電波で操られている」
- b 「(壁のしみを指して)虫が這っている」
- c 「電車の中で発作が起こるのが心配です」
- d 「人前では緊張して思うように話すことができません」
- e 「鍵をかけたのか何度も確認しないと気が済みません」

- 3 心不全の分類で肺動脈楔入圧と心拍出量(心係数)で定義されるものはどれか。

- a AHA(American Heart Association)心不全ステージ分類
- b Child 分類
- c Forrester 分類
- d Nohria-Stevenson 分類
- e NYHA 心機能分類

4 先天性副腎皮質過形成症の維持療法中に発熱を呈した場合、初期対応として適切なものはどれか。

- a 水分制限
- b 抗菌薬投与
- c 利尿薬静注
- d 糖質コルチコイドの増量
- e グルコース・インスリン療法

5 上部消化管内視鏡を用いて治療が行われるのはどれか。

- a 食道憩室
- b 食道アカラシア
- c 食道カンジダ症
- d 食道裂孔ヘルニア
- e 非びらん性胃食道逆流症

6 大動脈瘤の原因にならないのはどれか。

- a 梅毒
- b 動脈硬化
- c Buerger 病
- d 高安動脈炎
- e Marfan 症候群

7 腎後性急性腎障害を、腎前性・腎性急性腎障害と鑑別する場合に最も有用な検査はどれか。

- a 腎生検
- b 尿蛋白定量
- c 尿比重測定
- d 腹部エコー検査
- e 血清クレアチニン値測定

8 急性の細菌感染症はどれか。

- a 癩 風
- b 掌蹠膿疱症
- c 膿疱性乾癬
- d 化膿性汗腺炎
- e 伝染性膿痂疹

9 成人大腿ヘルニアで正しいのはどれか。

- a 中年男性に多い。
- b 嵌頓はまれである。
- c 手術治療が原則である。
- d 大腿外側部の痛みを伴う。
- e 鼠径靭帯の頭側から脱出する。

- 10 早期流産の原因で最も頻度が高いのはどれか。
- a 子宮奇形
 - b 子宮筋腫
 - c 頸管無力症
 - d 胚染色体異常
 - e 抗リン脂質抗体症候群
- 11 咽頭痛を認める小児で咽後膿瘍を疑う症状はどれか。2つ選べ。
- a 難聴
 - b 鼻出血
 - c 頻呼吸
 - d 顔面麻痺
 - e 嚥下困難
- 12 男性不妊症の原因となるのはどれか。3つ選べ。
- a 乳幼児期の流行性耳下腺炎
 - b Klinefelter 症候群
 - c 両側停留精巣
 - d 精索静脈瘤
 - e 真性包茎

13 前立腺癌の治療方針の決定に用いられるのはどれか。3つ選べ。

- a PSA 値
- b TNM 分類
- c Gleason score
- d テストステロン値
- e 国際前立腺症状スコア

14 肺高血圧患者にみられるのはどれか。3つ選べ。

- a 奇 脈
- b 足のむくみ
- c 頸静脈怒張
- d 労作時息切れ
- e II 音の肺動脈成分の減弱

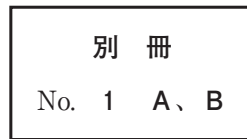
15 排尿障害の診断で有用なのはどれか。3つ選べ。

- a 残尿測定
- b 尿流測定
- c レノグラム
- d 腹部超音波検査
- e 末梢神経伝導検査

16 72歳の男性。肺がん検診で胸部異常陰影を指摘され来院した。胸部エックス線写真(別冊No. 1A)と胸部造影CT(別冊No. 1B)とを別に示す。

この患者で認められる可能性が高い症状はどれか。

- a 嘔 声
- b 不整脈
- c 呼吸困難
- d 心窩部痛
- e 頸静脈怒張



17 外見は40歳前後に見える男性。路上にうずくまっているところを警察官に保護されたが、「自分が誰だかわからない」と言うため、警察官に伴われて来院した。身元がわかるような所持品はなかった。会話は可能で、関西弁を話したが、関西地方に住んだ記憶はないという。外傷はなく、血液検査、脳画像検査、脳波などの身体的な精査では異常はなく、保護されてからの記憶は保持されていた。

この患者でみられる可能性が最も高い特徴はどれか。

- a 替え玉妄想がみられる。
- b 切符を買うなどの一般的な行動はできる。
- c 記憶がないことについて深刻に悩んでいる。
- d 抗精神病薬を投与する必要がある。
- e アルツハイマー型認知症の初期症状である。

18 77歳の男性。胸痛、ふらつきを主訴に救急外来を受診した。同日15時頃から胸痛とふらつきがあり、20時50分に家族に連れられて来院した。12誘導心電図検査で心室頻拍を認め、収縮期血圧は70 mmHg 台に低下していた。150 Jで電氣的除細動を行い洞調律に復帰後は症状が消失し、収縮期血圧は120 mmHg に上昇した。血液検査で電解質異常を認めず、不整脈の誘因となる薬剤の服用は確認できなかった。心エコー検査で異常を認めず、緊急冠動脈造影検査では冠動脈病変を認めなかった。今後、カテーテルアブレーション療法を検討している。

現時点での薬物療法として用いられないのはどれか。

- a α 遮断薬
- b β 遮断薬
- c I群抗不整脈薬
- d ベラパミル
- e ジルチアゼム

19 75歳の男性。呼吸困難を主訴に来院した。5年前から慢性的な咳と痰を自覚していたがそのままにしていた。1年前から階段昇降や軽労作で息切れを自覚するようになった。1週間前から発熱と咽喉頭痛を認め、咳と痰の増加とともに呼吸困難が増強したため受診した。既往歴に特記すべきことはない。喫煙は30本/日を45年間。来院時、意識は清明であるが、黄色痰および激しい咳が続いている。口すぼめ呼吸を認める。身長165 cm、体重50 kg。体温37.4℃。脈拍84/分、整。呼吸数21/分。SpO₂ 87% (room air)。呼吸音に異常を認めない。

この患者の初期治療として誤っているのはどれか。

- a 酸素療法
- b 抗菌薬の投与
- c 中枢性鎮咳薬の投与
- d 副腎皮質ステロイドの投与
- e 短時間作用型 β_2 刺激薬の吸入

20 32歳の男性。腹痛を主訴に来院した。昨日から右下腹部痛が出現し改善しないため受診した。18歳時に虫垂炎のため虫垂切除を受けている。体温37.0℃。脈拍80/分、整。血圧132/80 mmHg。腹部は平坦で、右下腹部に圧痛と軽度の反跳痛を認める。腸雑音は減弱している。血液所見：赤血球476万、Hb 15.3 g/dL、Ht 43%、白血球12,400(好中球75%、好酸球1%、好塩基球1%、単球4%、リンパ球19%)、血小板25万。血液生化学所見：AST 34 U/L、ALT 60 U/L、尿素窒素12 mg/dL、クレアチニン0.9 mg/dL。CRP 3.6 mg/dL。腹部単純CT(別冊No. 2)を別に示す。

この画像所見から最も考えられる疾患はどれか。

- a 大腸癌
- b 便秘症
- c 腸結核
- d 虚血性腸炎
- e 大腸憩室炎

別 冊

No. 2

21 67歳の男性。繰り返す発熱を主訴に来院した。60歳時に健診で心雑音を指摘された。精査の結果、中等度の大動脈弁逆流症を指摘され、定期的にフォローアップされていた。7週間前から38℃前後の発熱が出現し、市販の解熱薬の内服により一時的に解熱するが、再度発熱するというエピソードを繰り返すため来院した。意識は清明。体温37.6℃。脈拍92/分、整。血圧116/54 mmHg。呼吸数20/分。SpO₂ 94%(room air)。血液所見：赤血球452万、Hb 12.4 g/dL、Ht 36%、白血球14,800、(桿状核好中球55%、分葉核好中球25%、好酸球1%、好塩基球1%、単球5%、リンパ球13%)、血小板15万。血液生化学所見：AST 38 U/L、ALT 36 U/L、尿素窒素30 mg/dL、クレアチニン1.3 mg/dL、尿酸7.1 mg/dL、Na 135 mEq/L、K 4.6 mEq/L、Cl 102 mEq/L。CRP 14 mg/dL。心エコー検査では大動脈弁逆流症と弁への疣贅付着を認めた。抗菌薬投与を開始した。

この患者の治療経過中に緊急大動脈弁置換術の適応とならないのはどれか。

- a 弁穿孔の合併
- b 弁周囲膿瘍の形成
- c 出血性脳梗塞を併発後の昏睡状態
- d 疣贅が増大し塞栓症がみられる場合
- e 内科的にコントロールが困難な心不全の出現

22 68歳の男性。夜間に寝言が多いことを同居家族に指摘されたため来院した。既往歴、家族歴には特記すべきことはない。同伴した妻によると、夜間に大声で叫んだり、足を振り上げて隣に寝ている妻を蹴とばしたりすることがあったという。神経診察に異常を認めない。血液検査、血液生化学検査、頭部単純MRIに異常を認めない。

考えられる疾患はどれか。

- a レム(REM)睡眠行動障害
- b 睡眠時無呼吸症候群
- c 下肢静止不能症候群
- d 突発睡眠
- e 夜驚症

23 46歳の女性。職場の健康診断で施行された胸部エックス線検査で異常を指摘されたため精査目的で来院した。自覚症状はない。喫煙歴はない。飲酒は機会飲酒。意識は清明。身長161 cm、体重49 kg。脈拍72/分、整。血圧132/80 mmHg。SpO₂ 97 % (room air)。呼吸音と心音に異常を認めない。血液所見：赤血球428万、Hb 12.1 g/dL、Ht 37 %、白血球3,700、血小板19万。血液生化学所見：総蛋白7.2 g/dL、アルブミン4.1 g/dL、クレアチニン0.6 mg/dL、HbA1c 5.8 % (基準4.6~6.2)。胸部エックス線写真(別冊No. 3A)で左下肺野に矢印で示す結節影を認めたため、入院精査の方針となった。選択的肺動脈造影(別冊No. 3B)と胸部単純CT(別冊No. 3C)とを別に示す。

本疾患に合併しやすい病態でないのはどれか。

- a 咯血
- b 脳梗塞
- c 脳膿瘍
- d ぶどう膜炎
- e 感染性心内膜炎

別冊 No. 3 A、B、C

24 68歳の男性。背部痛を主訴に来院した。3か月前に肝転移を伴う腓尾部癌と診断されたが、治療の希望がなく通院していなかった。1か月前から背部痛が出現し、2週間前から徐々に増悪するため受診した。背部痛は鈍痛で終日持続し眠れないこともあった。そのため1日の大半を家で横になって生活し、粥食を少量ずつ食べているが、体重は1か月で2kg減少した。既往歴に特記すべきことはない。喫煙歴はない。飲酒は日本酒1合/日を40年間。一人暮らしである。身長168cm、体重48kg。脈拍72/分、整。血圧126/60mmHg。呼吸数14/分。上腹部正中に径10cmの辺縁不整な腫瘤を触知する。腸雑音は減弱している。血液所見：赤血球334万、Hb10.8g/dL、Ht31%、白血球9,800、血小板14万。血液生化学所見：総蛋白5.6g/dL、アルブミン2.8g/dL、総ビリルビン2.4mg/dL、AST134U/L、ALT140U/L、 γ -GT124U/L(基準8~50)、尿素窒素19mg/dL、クレアチニン0.4mg/dL、CEA16.4ng/mL(基準5以下)、CA19-9580U/mL(基準37以下)。本人はなるべく自宅で生活したいと希望している。

今後の鎮痛薬による疼痛管理で適切なのはどれか。

- a 貼付薬は使用できない。
- b 疼痛時にのみ投与する。
- c 注射薬から投与を開始する。
- d 鎮痛状況により投与量の調節を行う。
- e レスキューは長時間作用性の薬剤を用いる。

25 84歳の男性。胃癌の精査のため入院中である。入院時に左前腕に皮下血腫を認めていたが、その後血腫は左の側胸部、側腹部から大腿部にまで拡大した。これまでに出血症状の既往はなく、家族歴に特記すべきことはない。意識は清明。体温36.8℃。脈拍110/分、整。血圧100/60 mmHg。眼瞼結膜は貧血様で、眼球結膜に黄染を認めない。胸骨右縁第2肋間を最強点とする Levine 2/6 の収縮期駆出性雑音を聴取する。呼吸音に異常を認めない。腹部は平坦で、心窩部に圧痛を認める。肝・脾を触知しない。四肢等体幹に皮下血腫と紫斑を散在性に認める。血液所見：赤血球298万、Hb 7.2 g/dL、Ht 23%、白血球7,400、血小板33万、出血時間3分30秒(基準7分以下)、PT-INR 1.0(基準0.9~1.1)、APTT 70.4秒(基準対照32.2)、血漿フィブリノゲン398 mg/dL(基準186~355)、血清FDP 5 μg/mL(基準10以下)。

最も考えられる疾患はどれか。

- a 後天性血友病
- b ビタミン K 欠乏症
- c von Willebrand 病
- d 抗リン脂質抗体症候群
- e 播種性血管内凝固(DIC)

26 39歳の男性。複視を主訴に来院した。長時間のトラック運転中に、センターラインが二重に見えることがある。視力は両眼ともに裸眼で1.2であり、前眼部、眼底に異常を認めない。ペンライトと遮閉板を用いて遮閉試験を行ったところ、図(別冊No. 4)のような右眼の動きがみられた。左眼も遮閉により同様の動きを示した。

病態の説明として正しいのはどれか。

- a 遠視に起因する。
- b 頭蓋内病変が原因である。
- c 動眼神経麻痺を伴っている。
- d 間欠性外斜視に認められる。
- e 遮閉時に内向きの眼位ずれがある。

別冊 No. 4

27 64歳の男性。陰囊の腫脹、発赤および疼痛を主訴に来院した。5日前から陰囊の腫脹と発赤を自覚していたが、2日前から範囲が急速に拡がり疼痛が強くなったため受診した。糖尿病のため内服治療中である。意識は清明。体温38.6℃。脈拍104/分、整。血圧96/57 mmHg。呼吸数20/分。触診では陰囊から会陰、肛門周囲にかけて握雪感がみられる。血液所見：赤血球420万、Hb 12.2 g/dL、Ht 36%、白血球15,800、血小板14万。血液生化学所見：総ビリルビン1.0 mg/dL、AST 63 U/L、ALT 32 U/L、LD 302 U/L(基準120~245)、 γ -GT 47 U/L(基準8~50)、CK 290 U/L(基準30~140)、尿素窒素25 mg/dL、クレアチニン1.0 mg/dL、血糖230 mg/dL、HbA1c 8.2%(基準4.6~6.2)。陰囊周囲の所見(別冊No. 5)を別に示す。

まず実施すべき検査はどれか。

- a 便培養
- b 下部消化管内視鏡検査
- c 持続血糖モニタリング
- d ガリウムシンチグラフィ
- e 骨盤から大腿にかけてのCT

別 冊

No. 5

28 3歳の男児。居間で咳をし、気持ちの悪そうな顔をしているところを母親に見つけられ、連れられて救急外来を受診した。意識は清明。泣いていない。母親の話では子どもの周りには灰皿とたばこの吸い殻があり、1円玉や10円玉などの硬貨も財布とともに散らばっていたと言う。

誤飲に対する処置を判断する情報として有用性が低いのはどれか。

- a 「吐かせましたか」
- b 「水を飲ませましたか」
- c 「口の中に何か入っていましたか」
- d 「どれくらい時間がたっていますか」
- e 「以前にこのようなことはありましたか」

29 64歳の男性。舌腫瘤を主訴に来院した。1週間前に舌左側と咽頭の痛みを自覚した。既往歴に特記すべきことはない。喫煙歴はない。飲酒はビール 350 mL/日を週1回。頸部リンパ節を触知しない。生検で扁平上皮癌を認めた。口腔内視鏡像(別冊No. 6A)と頭頸部造影MRI(別冊No. 6B)とを別に示す。FDG-PETで遠隔転移を認めない。

この患者でまず行うのはどれか。

- a 手術治療
- b 粒子線治療
- c 永久気管孔造設
- d 経皮的胃瘻造設
- e 薬物による抗癌治療

別冊 No. 6 A、B

30 62歳の女性。発熱と咳嗽を主訴に来院した。2か月前から微熱と咳嗽の増加を自覚していたが次第に悪化し、体重も2か月で5kg減少した。10年前に健診で糖尿病の可能性を指摘されたが、その後医療機関を受診していないという。意識は清明。身長156cm、体重40kg。体温37.3℃。脈拍84/分、整。血圧124/82mmHg。呼吸数16/分。SpO₂98%(room air)。心音に異常を認めない。呼吸音は両側でcoarse cracklesを聴取する。来院時の胸部エックス線写真(別冊No. 7A)と胸部造影CT(別冊No. 7B)を別に示す。

来院時の外来診察で最も重要な感染予防策はどれか。

- a 陰圧個室での診察
- b 聴診器の単回使用
- c 撥水性ガウンの着用
- d サージカルマスクの着用
- e 麻疹ワクチン接種済の職員による診察

別 冊

No. 7 A、B

31 52歳の女性。視力低下を主訴に来院した。3日前から耳鳴り、頭痛があり、昨日から両眼とも見えにくくなった。視力は右眼0.02(0.05×+2.5D)、左眼0.02(0.06×+1.75D)、眼圧は右眼12mmHg、左眼13mmHgである。右眼の眼底写真(別冊No. 8A)、蛍光眼底造影写真(別冊No. 8B)および黄斑部の光干渉断層計(OCT)像(別冊No. 8C)を別に示す。左眼も同様の所見であった。

確定診断に有用な検査はどれか。

- a 針反応
- b 脳脊髄液検査
- c パッチテスト
- d ツベルクリン反応
- e 胸部エックス線検査

別冊 No. 8 A、B、C

32 30歳の男性。咳嗽と労作時の呼吸困難を主訴に来院した。14日前から咳嗽が出現し徐々に増強してきた。労作時の呼吸困難を伴うようになってきたため受診した。7年前から東南アジアへの頻回の海外渡航歴がある。体温36.5℃。脈拍80/分、整。血圧118/78 mmHg。呼吸数24/分。SpO₂ 91% (room air)。両側中下肺野に fine crackles を聴取する。血液所見：赤血球414万、Hb 12.7 g/dL、Ht 25%、白血球13,700(好中球92%、単球3%、リンパ球5%)、血小板37万。免疫血清学所見：CRP 0.4 mg/dL、β-D-グルカン 185 pg/mL(基準10以下)。胸部エックス線写真(別冊No. 9A)、肺野条件の胸部CT(別冊No. 9B)および気管支肺胞洗浄液 Grocott 染色(別冊No. 9C)を別に示す。

適切な治療はどれか。

- a ST合剤の経口投与
- b メロペネムの点滴静注
- c ボリコナゾールの点滴静注
- d レボフロキサシンの点滴静注
- e アモキシシリン・クラブラン酸の経口投与

別冊

No. 9 A、B、C

33 2か月の女児。突然の意識障害のため救急車で搬入された。在胎40週、出生体重3,300gで出生した。出生後から母乳栄養で哺乳状態は良好であった。午後の哺乳が不良であったが、そのまま寝ていた。哺乳させようと抱いたところ、けいれんが起こり、ぐったりしたため母親が救急車を要請した。身長56cm、体重4.8kg。体温36.8℃。心拍数160/分、整。血圧90/52mmHg。呼吸数36/分。SpO₂98%（マスク5L/分 酸素投与下）。大泉門は膨隆している。対光反射は両側で遅延している。右肋骨弓下に肝を6cm触知する。血液所見：赤血球450万、Hb9.5g/dL、Ht36%、白血球10,800、血小板25万、PT-INR4.2（基準0.9~1.1）、APTT45.4秒（基準対照32.2）、血液生化学所見：総蛋白5.4g/dL、アルブミン3.3g/dL、総ビリルビン11.0mg/dL、直接ビリルビン6.8mg/dL、AST130U/L、ALT74U/L、ALP203U/L（基準114~339U/L）、 γ -GT410U/L（基準8~50U/L）、血糖90mg/dL。CRP0.1mg/dL。頭部CT（別冊No. 10）を別に示す。

直ちに行うべき処置はどれか。

- a 鉄剤静注
- b ビタミンK内服
- c 生理食塩液点滴
- d 新鮮凍結血漿投与
- e 開頭による血腫除去

別 冊
No. 10

34 59歳の女性。歩行障害を主訴に来院した。半年前から立ちくらみとともに歩行時にふらついて、よく壁にぶつかるようになった。同時期から頑固な便秘を自覚し、尿失禁もみられるようになった。歩行障害は徐々に悪化し、1週間前には転倒した。最近では箸も使いにくくなった。既往歴、家族歴に特記すべきことはない。仰臥位での血圧は110/70 mmHg、脈拍60/分であり、起立2分後の血圧は80/60 mmHg、脈拍62/分であった。心音と呼吸音に異常を認めない。胸腹部には異常を認めない。神経診察では構音障害を認める。上肢では鼻指鼻試験で両側の測定障害がみられ、回内回外試験では変換運動障害も認める。四肢には両側とも同程度の筋強剛を認めるが振戦はみられない。歩行時には体幹動揺を認める。

考えられる疾患はどれか。

- a Parkinson 病
- b 多系統萎縮症
- c Huntington 病
- d 筋萎縮性側索硬化症
- e 大脳皮質基底核変性症

35 38歳の女性。咳嗽を主訴に来院した。3週間前から乾性咳嗽が出現するようになり改善しない。夜間には落ち着いているが日中仕事中に咳が出る。これまで喘息を指摘されたことはない。18歳から花粉症を認めている。1年前から製パン工房でパートとして平日週5日働いている。週末、家にいるときには日中も症状がないが、月曜日に職場に行くと咳が出る。喫煙歴はない。ペットは飼育していない。体温35.2℃。呼吸数16/分。SpO₂96%(room air)。呼吸音に異常を認めない。血液所見：赤血球360万、Hb11.4g/dL、白血球5,700(分葉核好中球56%、好酸球12%、好塩基球0%、リンパ球32%)、血小板32万。CRP0.2mg/dL。胸部エックス線写真に異常を認めない。

診断に有用な検査として誤っているのはどれか。

- a 肺拡散能検査
- b 気道過敏性試験
- c 特異的IgE抗体
- d 気道可逆性試験
- e ピークフロー日内変動

36 62歳の女性。右乳房の違和感を主訴に来院した。触診で径約4cmの腫瘤を触知する。腫瘤は表面不整で弾性硬、可動性は不良で圧痛を認めない。乳頭からの分泌物を認めない。マンモグラフィー(別冊No. 11)を別に示す。

最も考えられるのはどれか。

- a 乳癌
- b 乳腺炎
- c 葉状腫瘍
- d 乳腺脂肪壊死
- e 乳腺線維腺腫

別冊
No. 11

37 67歳の男性。2か月前からの嚥下障害を主訴に来院した。2か月で6kgの体重減少があった。上部消化管内視鏡検査と病理検査により胸部上部食道の扁平上皮癌と診断され、放射線療法と薬物による抗癌治療の同時併用が施行された。治療終了後から肺炎を繰り返すようになった。治療前後の胸部CT(別冊No. 12)を別に示す。

この患者の肺炎の原因となる病態はどれか。

- a 縦隔リンパ節再発
- b 食道癌局所再発
- c 気管食道瘻
- d 食道狭窄
- e 縦隔炎

別 冊 No. 12

38 6か月の女児。左下肢を動かさないため母親に連れられて来院した。2日前に38℃台の発熱があり、自宅近くの診療所で咽頭炎と診断され、アセトアミノフェン坐剤の処方を受けている。翌日、おむつを交換するときに激しく啼泣することに母親が気づいた。新生児期に異常は指摘されていない。身長68 cm、体重7.2 kg。体温37.8℃。脈拍132/分、整。血圧96/68 mmHg。呼吸数14/分。左下肢の自動運動はなく、左股関節を他動的に動かすと啼泣する。右股関節に可動域制限を認めない。血液検査：赤血球450万、Hb 12.0 g/dL、Ht 38%、白血球12,600(桿状核好中球4%、分葉核好中球80%、好酸球1%、好塩基球1%、単球5%、リンパ球10%)、血小板26万。CRP 15 mg/dL。左股関節穿刺液のグラム染色でグラム陽性球菌が認められた。

行うべき処置はどれか。

- a NSAID内服
- b 左股関節切開・洗浄
- c 両下肢オーバーヘッド牽引
- d リーメンビューゲル装具着用
- e 副腎皮質ステロイド左股関節内投与

39 28歳の女性。肉眼的血尿を主訴に来院した。19歳時の大学入学時健診ではじめて血尿を指摘されたがそのままにしていた。3日前から尿が赤黒いことに気づいて経過観察していたが、次第に色が濃くなったので受診した。母親が3年前にくも膜下出血で死亡した。兄、母方の祖母と叔父が透析を受けており、いずれも成人になってから腎障害が出現したという。表在リンパ節は触知しない。胸部に異常を認めない。両側の側腹部に腫瘤を触れる。尿所見：蛋白(-)、潜血3+、尿沈渣に赤血球100以上/HPF、白血球0~2/HPF、円柱は認めない。血液生化学所見：総蛋白6.0 g/dL、アルブミン4.0 g/dL、尿素窒素30 mg/dL、クレアチニン2.5 mg/dL、eGFR 20.2 mL/分/1.73 m²、Na 142 mEq/L、K 5.1 mEq/L、Cl 101 mEq/L。腹部MRIでは両側の腎臓が腫大し、嚢胞が多発している。患者には17歳の弟がいるが、症状はなく健診も受けたことがない。

本症を患者の弟が有する確率はどれか。

- a 0%
- b 25%
- c 33%
- d 50%
- e 100%

40 53歳の男性。3年前から喘息のコントロールが不良でしばしば増悪を起し、肺炎を繰り返すようになった。2週間前から近くの医療機関で肺炎と診断され治療中であったが、抗菌薬への反応が悪いとのことで紹介され来院した。2歳から気管支喘息として治療を受けている。身長168 cm、体重64 kg。体温36.4℃。脈拍68/分、整。血圧118/68 mmHg。呼吸音は両側全肺野で wheezes を聴取する。入院時血液所見：赤血球465万、Hb 12.8 g/dL、Ht 39%、白血球13,100(分葉核好中球51%、好酸球27%、好塩基球2%、リンパ球20%)、血小板27万。血液生化学所見：総ビリルビン0.6 mg/dL、AST 22 U/L、ALT 27 U/L、LD 150 U/L(基準120~245)、ALP 46 U/L(基準38~113)、 γ -GT 36 U/L(基準8~50)、尿素窒素8.5 mg/dL、クレアチニン0.7 mg/dL、IgE 2,540 IU/mL。免疫血清学所見：CRP 0.2 mg/dL、抗アスペルギルス沈降抗体陽性、 β -D-グルカン 120 pg/mL(基準10以下)、喀痰培養で *Aspergillus fumigatus* が検出された。

この患者に対する治療として適切なのはどれか。

- a シクロスポリン
- b セフェム系抗菌薬
- c 高用量吸入ステロイド
- d 経口副腎皮質ステロイド
- e アスペルギルス減感作療法

41 52歳の男性。人間ドックの超音波検査で左腎の腫瘤を指摘され受診した。意識は清明。身長172 cm、体重76 kg。体温36.5℃。脈拍72/分、整。血圧128/82 mmHg。腹部は平坦で、腫瘤を触知しない。尿所見：蛋白(-)、糖(-)、ケトン体(-)、潜血+、沈渣に異常を認めない。血液所見：赤血球551万、Hb 14.8 g/dL、Ht 45%、白血球5,600、血小板22万。血液生化学所見：総蛋白7.3 g/dL、アルブミン4.8 g/dL、総ビリルビン0.9 mg/dL、AST 18 U/L、ALT 24 U/L、LD 179 U/L(基準120~245)、尿素窒素11 mg/dL、クレアチニン0.9 mg/dL、尿酸4.9 mg/dL、血糖103 mg/dL、Na 143 mEq/L、K 4.2 mEq/L、Cl 105 mEq/L、Ca 9.1 mg/dL。腹部造影CT(別冊No. 13)を別に示す。胸部CT、骨シンチグラフィで異常を認めない。

治療について適切なのはどれか。

- a 殺細胞性薬
- b 腎部分切除術
- c 腎尿管全摘除術
- d マイクロ波凝固療法
- e 免疫チェックポイント阻害薬

別 冊

No. 13

42 48歳の女性。両下肢筋力低下を主訴に来院した。1年前に右眼視力低下があり、眼科で加療されて症状は改善した。3日前から両下肢の脱力感としびれ感を自覚していた。これらの症状が徐々に悪化し、本日起床時に起き上がるのが困難となったため、夫が救急車を要請し入院した。意識は清明。血圧112/64 mmHg。脈拍80/分、整。胸腹部に異常を認めない。神経診察では脳神経領域に異常を認めない。上肢には麻痺はなく、腱反射は正常である。下肢筋力は両側の近位筋、遠位筋ともに徒手筋力テストで2程度に低下している。下肢腱反射は亢進し、Babinski徴候は両側陽性である。胸骨下縁から下で温痛覚の低下がみられる。血液所見、血液生化学所見に異常を認めない。脳脊髄液所見は細胞数69(多核球60、単核球9)/mm³(基準0~2)、蛋白62 mg/dL(基準15~45)、糖62 mg/dL。胸椎MRIのT2強調矢状断像(別冊No. 14 A)と病変部の水平断像(別冊No. 14 B)を別に示す。

診断に有用なのはどれか。

- a MPO-ANCA
- b 抗アクアポリン4抗体
- c 抗ガングリオシド抗体
- d 抗筋特異的チロシンキナーゼ抗体(抗MuSK抗体)
- e 抗アミノアシルt-RNA合成酵素抗体(抗ARS抗体)

別 冊

No. 14 A、B

43 55歳の男性。昨日から発熱と動悸を自覚し、本日前頸部に腫脹と痛みが出現したため来院した。1週間前から咽頭痛があり風邪薬を服用していた。体温37.6℃。脈拍96/分、整。血圧132/78 mmHg。頸部リンパ節の腫大は認めないが、甲状腺はびまん性に腫大しており(別冊No. 15)、右葉に圧痛を認める。血液生化学所見：TSH 0.1 μ U/mL (基準0.2~4.0)、FT₄ 2.7 ng/dL (基準0.8~2.2)。CRP 8.4 mg/dL。

最も考えられる疾患はどれか。

- a Basedow 病
- b Plummer 病
- c 慢性甲状腺炎
- d 亜急性甲状腺炎
- e 急性化膿性甲状腺炎

別 冊

No. 15

44 53歳の女性。皮疹と発熱を主訴に来院した。1か月前から手指に皮疹が出現した。2週間前から38℃台の発熱があり、断続的に続いていたため受診した。体温37.8℃。脈拍92/分、整。血圧118/78mmHg。呼吸数18/分。SpO₂97% (room air)。口腔粘膜に異常を認めない。心音に異常を認めない。両側の背部に fine crackles をわずかに聴取する。筋力低下を認めない。手指の皮疹(別冊No. 16)を別に示す。後頸部から両上背部と両肘頭に紅斑を認める。尿所見に異常を認めない。血液所見：赤血球393万、Hb 11.7 g/dL、Ht 35%、白血球5,400(桿状核好中球5%、分葉核好中球76%、好酸球1%、単球7%、リンパ球11%)、血小板31万。血液生化学所見：総蛋白7.1 g/dL、アルブミン3.4 g/dL、AST 31 U/L、ALT 21 U/L、LD 390 U/L(基準120~245)、CK 75 U/L(基準30~140)、クレアチニン0.6 mg/dL。免疫血清学所見：CRP 0.8 mg/dL、β-D-グルカン4.0 pg/mL(基準10以下)、フェリチン875 ng/mL(基準20~120)、KL-6 520 U/mL(基準500未満)、サーファクタントプロテインD〈SP-D〉115 ng/mL(基準110未満)、抗核抗体40倍(基準20以下)、抗Mi-2抗体陰性、抗MDA 5抗体陽性、抗TIF1-γ抗体陰性。

この患者で最も注意すべき合併症はどれか。

- a 心不全
- b 悪性腫瘍
- c 嚥下障害
- d 間質性肺炎
- e 肺高血圧症

別冊 No. 16

45 69歳の女性。IgA腎症の管理について相談するために来院した。42歳でIgA腎症と診断され、それ以来自宅近くの診療所を定期受診している。50歳から高血圧を指摘されてカルシウム拮抗薬を服用している。定期的に栄養指導を受けており、最近の食事調査では1日塩分摂取量5.5g、1日蛋白摂取量35gであった。喫煙歴はない。週に2回、赤ワイン2杯/日を飲酒している。週に3回、1回約30分間のプール内歩行を続けている。身長160cm、体重55kg。脈拍72/分、整。血圧140/70mmHg。胸腹部に異常を認めない。両下腿に浮腫を認めない。尿所見：蛋白2+、潜血2+、尿蛋白/クレアチニン比は1.2g/gCr(基準0.15未満)、尿沈渣に赤血球8~12/HPF、白血球1~2/HPF、顆粒円柱を少数認める。血液生化学所見：総蛋白6.0g/dL、アルブミン4.0g/dL、尿素窒素18mg/dL、クレアチニン0.7mg/dL、eGFR62.8mL/分/1.73m²、Na142mEq/L、K4.2mEq/L、Cl100mEq/L。

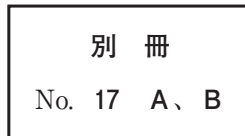
本患者の腎機能悪化を抑制するためにまずすべきなのはどれか。

- a 禁酒
- b 運動制限
- c 利尿薬の追加
- d 蛋白摂取量の倍化
- e レニン・アンジオテンシン系抑制薬の追加

46 72歳の男性。突然の激しい頭痛と急激な両側の視力低下を主訴に来院した。意識は清明。身長169 cm、体重69 kg。体温36.8℃。脈拍80/分、整。血圧154/92 mmHg。四肢麻痺はない。頭部単純CTの冠状断像(別冊No. 17A)と矢状断像(別冊No. 17B)を示す。

適切な治療はどれか。

- a 血管内治療
- b 減圧開頭術
- c 経蝶形骨洞手術
- d 開頭クリッピング術
- e 腰椎(髄液持続)ドレナージ



47 5か月の男児。数日前から便秘があり、今朝から哺乳量が低下したため母親に連れられて来院した。周産期に異常なく、4か月健康診査までの成長、発達は良好であった。完全母乳栄養だが、最近になり蜂蜜を与えている。来院時、視線は合うものの表情に乏しく、眼瞼下垂と瞳孔散大を認め、対光反射は両側で遅延している。頸部の姿勢保持が困難で、四肢の腱反射は消失している。

最も考えられる疾患はどれか。

- a 脳性麻痺
- b 重症筋無力症
- c ボツリヌス症
- d 先天性ミオパチー
- e Werdnig-Hoffmann 病

48 85歳の男性。肺炎球菌性髄膜炎のため入院中である。全身状態が悪化しているため尿道カテーテルを留置している。昨夜は不穏状態であり尿道カテーテルを一晩中気にしていた。右股関節に対して人工関節置換術の既往がある。体温 36.8℃、脈拍 76/分。血圧 120/80 mmHg。呼吸数 16/分。SpO₂ 98% (room air)。外尿道口からの出血を認め、尿道カテーテルに連結する蓄尿バッグ内に尿が出ていないことが判明した。腹部 CT 矢状断像(別冊No. 18A)と冠状断像(別冊No. 18B)を別に示す。

この患者にまず行うべき処置として適切なのはどれか。

- a 尿道カテーテルを押し込む。
- b 尿道カテーテルを折り曲げる。
- c 尿道カテーテルの固定水を抜く。
- d 尿道カテーテルの内腔にもう一本挿入する。
- e 尿道カテーテルをそのまま牽引して抜去する。

別 冊

No. 18 A、B

49 77歳の女性。意識障害のため救急車で搬入された。介護老人保健施設に入所中である。3日前から物忘れがひどくなり、自分がどこにいるかも分からなくなっていた。施設職員からの情報では、1年前まで自宅近くの医療機関で非ホジキンリンパ腫の治療が行われ、「治癒した」と言われていたが、施設入所後は施設から遠いので通院していないとのことであった。呼びかけには反応するが、傾眠状態である。尿失禁はない。体温37.2℃。心拍数96/分、整。血圧96/62 mmHg。呼吸数14/分。SpO₂ 96% (room air)。血液所見：赤血球398万、Hb 12.5 g/dL、Ht 40%、白血球6,300、血小板16万、PT-INR 2.1(基準0.9~1.1)、FDP 25 μg/mL(基準10以下)。血液生化学所見：総蛋白6.4 g/dL、アルブミン3.5 g/dL、総ビリルビン3.2 mg/dL、直接ビリルビン1.8 mg/dL、AST 3,956 U/L、ALT 2,824 U/L、LD 986 U/L(基準120~245)、ALP 158 U/L(基準38~113)、γ-GT 686 U/L(基準8~50)、アミラーゼ130 U/L(基準37~160)、尿素窒素13 mg/dL、クレアチニン1.0 mg/dL、血糖121 mg/dL、Na 134 mEq/L、K 3.8 mEq/L、Ca 9.0 mg/dL、P 4.1 mg/dL、アンモニア186 μg/dL(基準18~48)。免疫血清学所見：HBs抗原陽性、HBV-DNA陽性、HCV抗体陰性。頭部単純CTで明らかな異常を認めない。非ホジキンリンパ腫治療前のB型肝炎ウイルスマーカーはHBs抗原陰性、HBs抗体陽性、HBc抗体陽性であった。

考えられる疾患はどれか。

- a 原発性硬化性胆管炎
- b 被包化臓臓壊死
- c 急性膵炎
- d 急性肝炎
- e 劇症肝炎

50 77歳の女性。食欲不振、嘔吐、下痢を主訴に来院した。20年前から関節リウマチで治療中であった。2週間前から食欲不振と倦怠感を自覚し、1週間前から口腔粘膜にびらんが出現した。3日前までメトトレキサートを継続していたが、その後嘔吐・下痢が出現したため救急外来を受診した。意識は清明。身長145 cm、体重40 kg。体温37.4℃。脈拍108/分、整。血圧120/70 mmHg。呼吸数20/分。SpO₂ 99%(room air)。口腔粘膜にびらんを認める。表在リンパ節腫大を認めない。心音と呼吸音に異常を認めない。両手関節に軽度の腫脹と変形を認める。腹部は平坦、軟で、肝・脾を触知しない。血液所見：赤血球297万、Hb 10.0 g/dL、Ht 32%、網赤血球0.1%、白血球1,800(好中球52%、好酸球12%、単球1%、リンパ球35%)、血小板8.0万、フィブリノゲン460 mg/dL(基準186~355)、PT-INR 1.0(基準0.9~1.1)、活性化トロンボプラスチン時間<APTT>27.3秒(基準対照32.2)、Dダイマー6.4 μg/mL(基準1.0以下)。血液生化学所見：総蛋白6.3 g/dL、アルブミン3.0 g/dL、AST 25 U/L、ALT 82 U/L、LD 280 U/L(基準120~245)、尿素窒素33 mg/dL、クレアチニン1.2 mg/dL。CRP 16 mg/dL。胸部エックス線写真に異常を認めない。メトトレキサートを中止し、血液培養の検体採取後にカルバペネム系抗菌薬の投与を開始した。

次に投与する薬剤として適切なのはどれか。

- a ST合剤
- b 抗真菌薬
- c 活性化型葉酸
- d ビタミンB₁₂
- e 副腎皮質ステロイド

51 32歳の女性。下痢と腹痛を主訴に来院した。半年前から週に2日程度、外出を予定した日に下痢が出現するようになり、3か月前から下痢の時に腹痛を伴うようになったため受診した。症状のない日の便の形状は普通便で、排便回数は1回/日であるが、症状のある日は水様便で、排便回数は5回/日である。排便により症状は一時的に軽快する。家族歴と既往歴に特記すべきことはない。身長160 cm、体重48 kg(半年間で体重増減なし)。体温36.4℃。眼瞼結膜に貧血を認めない。腹部は平坦で、下腹部正中に軽度の圧痛を認めるが反跳痛を認めない。全身の関節に痛みはない。下部消化管内視鏡検査を施行したが異常所見を認めなかった。腹痛に対して抗コリン薬を投与したが症状は変わらなかった。

この患者の治療で適切でないのはどれか。

- a 止痢薬投与
- b 食物繊維摂取
- c 麻薬性鎮痛薬投与
- d プロバイオティクス摂取
- e セロトニン5-HT₃受容体拮抗薬投与

52 48歳の女性(1妊1産)。腹部膨満感を主訴に来院した。3か月前に腹囲増大を自覚し、1週間前から腹部膨満感が強くなってきたため受診した。家族歴に特記すべきことはない。29歳時に帝王切開している。身長162cm、体重54kg。体温36.8℃。脈拍84/分、整。血圧106/66mmHg。呼吸数18/分。下腹部に弾性軟で可動性のない腫瘤を触知する。内診で子宮は後屈・正常大で圧痛はない。腫瘍マーカーは、CA19-9 87 U/mL(基準37以下)、CA125 235 U/mL(基準35以下)。骨盤部単純MRIのT2強調矢状断像(別冊No. 19)を別に示す。胸腹部CTで転移や播種を認めない。

この患者でまず行うのはどれか。

- a 開腹手術
- b 放射線照射
- c 嚢胞穿刺吸引
- d 薬物による抗癌治療
- e GnRH アゴニスト投与

別冊 No. 19

53 51歳の男性。右膝前十字靭帯損傷の再建術を施行された。術後出血を認めず、創部の異常も認めない。手術翌日から食事を摂取していた。術後3日目の午前中に膝関節固定具を外してトイレに立った時、心窩部の違和感と発汗を認めた。しばらく安静にして症状は改善した。その後、悪心、食欲不振が出現したため昼食は摂取できなかった。術前の既往歴、家族歴に特記すべきことはない。体温36.4℃。脈拍84/分、整。血圧114/70 mmHg。呼吸数18/分。SpO₂92% (room air)。鼻カニューラ2L/分で酸素投与したところ、SpO₂は99%となった。心音と呼吸音に異常を認めない。腹部は平坦で、肝・脾を触知しない。術創部からの出血は認めない。胸部造影CT(別冊No. 20)を別に示す。

ただちに行うべきなのはどれか。

- a ECMO〈Extracorporeal membrane oxygenation〉
- b 緊急手術
- c 冠動脈造影
- d ヘパリン投与
- e 下大静脈フィルター挿入

別冊 No. 20

54 21歳の男性。1か月前からの顔面浮腫、労作時の呼吸困難を主訴に来院した。既往歴に特記すべきことはない。顔面と頸部および上肢の浮腫を認め、胸壁静脈の怒張を認めた。経皮的針生検により縦隔原発精上皮腫と診断された。胸部造影CT (別冊No. 21)を別に示す。

この患者の症状はどの部位の狭窄によるものか。

- a 上大静脈
- b 腕頭動脈
- c 肺動脈
- d 気 管
- e 食 道

別 冊

No. 21

55 54歳の女性。健康診断で赤血球増多を指摘され来院した。夫からいびきがうるさいとよく言われる。また、数秒間寝息が聞こえないこともあるといわれるようになった。身長153 cm、体重80 kg。脈拍76/分、整。血圧148/98 mmHg。眼瞼結膜に充血を認め、眼球結膜に黄染を認めない。心音と呼吸音に異常を認めない。腹部は平坦、軟で、肝・脾を触知しない。血液所見：赤血球650万、Hb 19.0 g/dL、Ht 52%、白血球7,600(桿状核好中球4%、分葉核好中球64%、好酸球1%、好塩基球0%、単球9%、リンパ球22%)、血小板38万。血液生化学所見：総蛋白6.8 g/dL、アルブミン3.5 g/dL、総ビリルビン0.8 mg/dL、AST 36 U/L、ALT 32 U/L、LD 180 U/L (基準120~245)、尿素窒素16 mg/dL、クレアチニン0.8 mg/dL、血糖108 mg/dL。

この患者で予想される検査所見はどれか。

- a ヒスタミン増加
- b ビタミン B₁₂ 増加
- c JAK 2 遺伝子変異陽性
- d エリスロポエチン増加
- e フィラデルフィア染色体陽性

56 69歳の男性。1か月前からの皮膚紅斑および1週間前からの全身倦怠感と食欲不振を主訴に来院した。姉が血液疾患で死亡している。体温 37.1℃。脈拍 68/分、整。上半身に紅斑を認める。体表リンパ節は触知しない。血液所見：赤血球 446 万、Hb 14.9 g/dL、Ht 44%、白血球 14,800、血小板 20 万。血液生化学所見：総蛋白 6.9 g/dL、アルブミン 4.1 g/dL、総ビリルビン 1.5 mg/dL、AST 95 U/L、ALT 53 U/L、LD 1,916 U/L (基準 120~245)、クレアチニン 1.4 mg/dL。末梢血塗抹 May-Giemsa 染色標本写真(別冊No. 22)を別に示す。

この患者で注意すべき合併症はどれか。

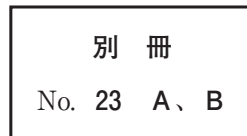
- a 高リン血症
- b 高クロール血症
- c 高カルシウム血症
- d 高ナトリウム血症
- e 高マグネシウム血症

別 冊 No. 22

57 82歳の女性。右母趾爪の褐色斑を主訴に来院した。20年前から同部位に褐色斑が出現した。10年前に自宅近くの診療所を受診したが良性の皮膚疾患と診断された。半年前から褐色斑が拡大し、自然に出血するようになったため受診した。痒痒と疼痛はない。右母趾に皮疹を認める。圧痛はない。右鼠径リンパ節を触知する。右母趾の写真(別冊No. 23A)とダーモスコピー像(別冊No. 23B)とを別に示す。

最も考えられるのはどれか。

- a Bowen 病
- b 悪性黒色腫
- c 基底細胞癌
- d 色素性母斑
- e 乳房外 Paget 病



58 22歳の女性。発熱と咽頭痛を主訴に来院した。1週間前から咽頭痛があり、鎮痛薬を内服しても治まらず、水分を十分に摂取できないため受診した。両側の口蓋扁桃に白苔の付着を認め、両側の後頸部に圧痛を伴う複数のリンパ節腫大を認める。体温 37.8℃。血液所見：白血球 11,000(桿状好中球 18%、分葉好中球 22%、好酸球 1%、好塩基球 1%、単球 3%、リンパ球 49%、異型リンパ球 6%)。血液生化学所見：AST 105 U/L、ALT 125 U/L。CRP 10 mg/dL。

この患者への対応として適切なのはどれか。

- a 補 液
- b 口蓋扁桃摘出術
- c ペニシリンの投与
- d 抗ウイルス薬の投与
- e 抗アレルギー薬の投与

59 19歳の男性。スポーツの試合中に頭部を打撲し、意識障害を主訴に試合会場の当番医師とともに車で来院した。受傷直後から数分間は意識がなく、当番医師の初診時の意識レベルはJCS I-3、救急外来受診時(受傷後30分)はJCS I-1であった。体温36.6℃。血圧120/80 mmHg。脈拍70/分、整。呼吸数14/分。SpO₂ 99% (room air)。瞳孔は両側径3 mm、対光反射は両側ともに迅速である。軽度の頭痛とめまいはあるが、悪心や嘔吐はない。試合中から救急外来を受診するまでの記憶がないという。頭部エックス線写真および頭部単純CTに異常を認めない。

今後、スポーツ復帰の方針として適切なのはどれか。

- a 速やかに試合へ復帰させる。
- b 受傷後3時間の経過をみて試合に復帰させる。
- c 受傷後12時間の経過をみて試合に復帰させる。
- d 種別ごとの復帰プログラムに基づいて段階的に復帰させる。
- e 今後、同一のスポーツへの復帰はさせない。

60 11歳の男児。右肩痛を主訴に来院した。2か月前に右上腕近位部の腫瘍に気付いた。徐々に腫瘍が増大し運動時痛が生じてきたため受診した。既往歴に特記すべきことはない。身長132 cm、体重26 kg。体温36.2℃。右上腕近位部に硬い腫瘍を触知する。血液所見：赤血球468万、Hb13.9 g/dL、白血球4,300、血小板18万。血液生化学所見：総蛋白7.5 g/dL、アルブミン3.9 g/dL、総ビリルビン0.9 mg/dL、直接ビリルビン0.2 mg/dL、AST28 U/L、ALT16 U/L、LD177 U/L (基準120~245)、ALP566 U/L (基準38~113)、 γ -GT32 U/L (基準8~50)、CK42 U/L (基準30~140)、尿素窒素12 mg/dL、クレアチニン0.3 mg/dL、尿酸4.9 mg/dL、Na136 mEq/L、K4.4 mEq/L、Cl97 mEq/L。CRP0.9 mg/dL。

右上腕骨の単純エックス線写真(別冊No. 24A)とMRIの脂肪抑制造影T1強調冠状断像(別冊No. 24B)とを別に示す。

次に行う対応として適切なのはどれか。

- a 抗菌薬投与
- b 鎮痛薬投与
- c ギプス固定
- d 組織生検
- e 局所冷却

別冊

No. 24 A、B

61 23歳の女性(0妊0産)。初めて受けた子宮頸がん検診で異常を指摘された。自覚症状はない。身長158 cm、体重50 kg。体温36.2℃。脈拍84/分、整。血圧106/66 mmHg。呼吸数16/分。内診で子宮は正常大で可動性良好。両側付属器に腫瘤を触知しない。子宮頸部擦過細胞診像(別冊No. 25 A)とコルポスコピー像(別冊No. 25 B)とを別に示す。

診断確定のために必要な検査はどれか。

- a 子宮鏡
- b 膀胱鏡
- c 子宮内膜細胞診
- d 下部消化管内視鏡
- e 子宮頸部狙い組織診

別冊 No. 25 A、B

62 54歳の男性。糖尿病の合併症の精査を目的に来院した。高血糖と血圧高値は10年前の健診で初めて指摘され、自宅近くの診療所で経口血糖降下薬と降圧薬を処方されている。最近3年はHbA1cが8%台で推移し、両足底の感覚鈍麻を自覚している。先月、眼科で単純網膜症と診断された。身長168 cm、体重65 kg。体温36.1℃。脈拍64/分、整。血圧128/76 mmHg。胸腹部に異常を認めない。膝蓋腱反射に異常はなく、アキレス腱反射は左右ともに低下していた。尿所見：蛋白(-)、糖2+、ケトン体(-)、潜血(-)。

この患者で糖尿病性腎症と診断するのに必要な検査はどれか。

- a 腎臓超音波検査
- b 血中クレアチニンの測定
- c 血中シスタチンCの測定
- d 尿中アルブミン/クレアチニン比の測定
- e 尿中 β_2 -マイクログロブリン/クレアチニン比の測定

63 28歳の男性。鼻閉と鼻漏を主訴に来院した。8年前から通年性に鼻閉、水様性鼻汁およびくしゃみを認めていた。体温36.0℃。鼻粘膜は蒼白で浮腫状、総鼻道は閉塞していた。副鼻腔エックス線写真で上顎洞粘膜の肥厚を認めた。

治療として**適切でない**のはどれか。

- a 抗菌薬内服
- b 減感作療法
- c 鼻内レーザー手術
- d 抗ヒスタミン薬内服
- e 副腎皮質ステロイド点鼻

64 24歳の女性。持続する発熱を主訴に来院した。2か月前に37℃台後半の発熱が出現した。その他に症状はなかったが、発熱が持続するため受診した。体温37.8℃。脈拍92/分、整。血圧110/72 mmHg。眼瞼結膜と眼球結膜に異常を認めない。右頸部に動脈の走行に一致した圧痛と血管雑音を聴取する。心音と呼吸音に異常を認めない。腹部は平坦、軟で、肝・脾を触知しない。表在リンパ節を触知しない。血液所見：赤血球数392万、Hb 9.8 g/dL、Ht 30%、白血球14,300、血小板42万。血液生化学所見：尿素窒素13 mg/dL、クレアチニン0.5 mg/dL。CRP 8.0 mg/dL。

この病態を評価するうえで**適切でない**のはどれか。

- a 造影CT
- b 動脈生検
- c 造影MRI
- d FDG-PET
- e 頸動脈超音波検査

65 21歳の男性。発熱と全身倦怠感を主訴に来院した。1週間前に38.5℃の発熱と咽頭痛があり自宅近くの診療所を受診した。解熱鎮痛薬を処方され咽頭痛は軽快したが発熱は続いた。3日前から全身倦怠感も出現し増悪するため受診した。身長165 cm、体重58 kg。脈拍112/分、整。血圧108/58 mmHg。眼瞼結膜は貧血様で、眼球結膜に黄染を認める。咽頭に発赤を認める。両側の頸部に圧痛を伴う径1.5 cmのリンパ節を数個触知する。胸骨右縁第2肋間を最強点とするLevine 2/6の収縮期駆出性雑音を聴取する。呼吸音に異常を認めない。腹部は平坦、軟で、圧痛を認めない。右肋骨弓下に肝を2 cm、左肋骨弓下に脾を3 cm触知する。四肢に紫斑を認める。血液所見：赤血球232万、Hb 7.1 g/dL、Ht 22%、白血球2,200 (分葉核好中球21%、好酸球0%、好塩基球0%、単球19%、リンパ球40%、異型リンパ球20%)、血小板1.8万。血液生化学所見：総蛋白6.5 g/dL、アルブミン3.1 g/dL、直接ビリルビン0.5 mg/dL、間接ビリルビン2.2 mg/dL、AST 36 U/L、ALT 32 U/L、LD 1,580 U/L(基準120~245)、尿素窒素16 mg/dL、クレアチニン0.8 mg/dL、血糖78 mg/dL。CRP 2.1 mg/dL。骨髓血塗抹May-Giemsa染色標本(別冊No. 26)を別に示す。

この患者に認められるのはどれか。

- a 赤芽球低形成
- b BCR/ABL 融合遺伝子
- c 血清フェリチン高値
- d GPI アンカー蛋白の欠損
- e 血清ハプトグロビン高値

別 冊

No. 26

66 38歳の初妊婦。妊娠24週2日に双胎妊娠の精査を目的に来院した。①体外受精-胚移植で妊娠し、産科診療所で妊娠初期から妊婦健康診査を受けていた。妊娠9週時に、②一絨毛膜二羊膜双胎と診断されている。妊娠18週までは異常を指摘されていなかったが、次第に推定胎児体重の差を認めるようになり、双胎間輸血症候群の可能性を疑われ紹介受診となった。来院時の超音波検査では、③推定胎児体重の差は約20%であり、④最大羊水深度は大きい児が8cm、小さい児が2cmで、⑤子宮頸管長は25mmであった。

双胎間輸血症候群の診断のために必要な情報はどれか。2つ選べ。

- a ①
- b ②
- c ③
- d ④
- e ⑤

67 3歳の男児。半年前からの多毛と体重増加を主訴に母親とともに来院した。身長92.5cm、体重18.5kg。体温36.7℃。脈拍124/分、整。血圧134/86mmHg。呼吸数24/分。SpO₂99%(room air)。活気良好。顔色良好。心音と呼吸音に異常を認めない。腹部は平坦、軟で、肝・脾を触知しない。満月様顔貌と中心性肥満を認める。患児の成長曲線(別冊No. 27)を別に示す。

診断に必要なホルモン検査はどれか。2つ選べ。

- a LH
- b PTH
- c ACTH
- d アドレナリン
- e コルチゾール

別冊
No. 27

68 23歳の男性。咽頭痛、嘔吐および下痢を主訴に来院した。半年前から不特定多数の異性との性交渉を繰り返していた。2週間前から間欠的に39℃台の発熱があり、1週間前から咽頭痛が出現した。2日前から嘔吐と下痢も加わり持続するため受診した。身体所見では明らかな異常を認めなかったが、血液検査においてHIV抗原・抗体同時スクリーニング検査が陽性であった。

HIV感染の確定に必要な検査はどれか。2つ選べ。

- a 咽頭培養
- b 血液培養
- c 血中HIV RNA 定量検査
- d CD4陽性Tリンパ球数測定
- e Western blot法による抗HIV抗体測定

69 71歳の男性。発熱、食欲不振を主訴に来院した。1週間前に貯めていた雨水で庭に水をまいた。数日前から食欲不振を認め、2日前から38.8℃の発熱、全身倦怠感、関節痛も出現したため受診した。意識は清明。身長172 cm、体重68 kg。体温39.1℃。脈拍76/分、整。血圧104/66 mmHg。呼吸数24/分。SpO₂ 94% (room air)。右下胸部に coarse crackles を聴取する。血液所見：赤血球373万、Hb 11.9 g/dL、Ht 35%、白血球18,600(好中球93%、好酸球0%、好塩基球1%、単球4%、リンパ球2%)、血小板16万。血液生化学所見：AST 28 U/L、ALT 16 U/L、LD 177 U/L(基準120~245)、CK 323 U/L(基準30~140)、尿素窒素18.9 mg/dL、クレアチニン0.97 mg/dL、血糖169 mg/dL、Na 127 mEq/L、K 4.2 mEq/L、Cl 93 mEq/L。CRP 24 mg/dL。胸部エックス線写真で右下肺野に浸潤影を認める。喀痰グラム染色で多核好中球を多数認めるが、明らかな原因菌は確認できなかった。

治療のために適切な抗菌薬はどれか。2つ選べ。

- a セフェム系
- b カルバペネム系
- c マクロライド系
- d ニューキノロン系
- e アミノグリコシド系

70 66歳の女性。不眠を主訴に来院した。3か月前から寝付きが悪く、一度眠っても夜中に2、3回目が覚めるため受診した。知能低下や抑うつ感認めず、食欲にも異常を認めないため、ベンゾジアゼピン系睡眠薬を処方した。

患者に対する説明として適切なのはどれか。2つ選べ。

- a 「寒がりになることがあります」
- b 「足もとがふらつくことがあります」
- c 「歯ぐきが腫れてくることがあります」
- d 「胸がはり乳汁が出る場合があります」
- e 「飲み続けた後、急に中止すると不安感が出る場合があります」

71 47歳の男性。職場の飲み会の帰りに歩道橋の階段を踏みはずして受傷し、救急車で搬入された。来院時の意識レベルはJCS II-10。体温36.6℃。血圧126/88 mmHg。心拍数80/分、整。呼吸数16/分。SpO₂99%（リザーバー付マスク10 L/分 酸素投与下）。来院時に緊急で撮影された頭部単純CTの水平断像と冠状断像(別冊No. 28A)および骨条件の水平断像と冠状断像(別冊No. 28B)を別に示す。

診断はどれか。2つ選べ。

- a 頭蓋骨骨折
- b 急性硬膜外血腫
- c 急性硬膜下血腫
- d 外傷性脳内血腫
- e びまん性軸索損傷

別 冊

No. 28 A、B

72 66歳の男性。血尿を主訴に来院した。2か月前から肉眼的血尿がみられていた。身長165 cm、体重71 kg。体温36.4℃。脈拍72/分、整。血圧136/92 mmHg。呼吸数16/分。腹部は平坦で、圧痛を認めない。尿所見：蛋白(－)、糖(－)、ケトン体(－)、潜血3＋、沈渣に赤血球100以上/HPF、白血球1～4/HPFを認める。腹部超音波検査(別冊No. 29A)と膀胱鏡所見(別冊No. 29B)とを別に示す。

本患者に対する経尿道的手術治療で起こりうる合併症はどれか。3つ選べ。

- a 尿道狭窄
- b 膀胱穿孔
- c 逆行性射精
- d 腹圧性尿失禁
- e 急性前立腺炎

別 冊

No. 29 A、B

73 76歳の男性。上腹部痛を主訴に来院した。2か月前から食後に軽度の上腹部痛を感じるようになり、改善しないため受診した。60歳時から高血圧症のため内服加療している。喫煙歴と飲酒歴はない。眼瞼結膜と眼球結膜に異常を認めない。腹部は平坦、軟で、肝・脾を触知しない。血液所見：赤血球398万、Hb 12.8 g/dL、白血球8,100、血小板28万。血液生化学所見：総ビリルビン1.4 mg/dL、AST 80 U/L、ALT 104 U/L、ALP 152 U/L (基準38~113)、アミラーゼ180 U/L (基準37~160)、尿素窒素12 mg/dL、クレアチニン0.6 mg/dL。上部消化管内視鏡検査の十二指腸下行脚像(別冊No. 30 A)と生検組織のH-E染色標本(別冊No. 30 B)を別に示す。同日に行った腹部超音波検査で主膵管の拡張を認める。

次に行う検査として適切なのはどれか。3つ選べ。

- a 腹部造影CT
- b 超音波内視鏡検査
- c 小腸バルーン内視鏡
- d 小腸カプセル内視鏡
- e 磁気共鳴胆管膵管撮影(MRCP)

別冊

No. 30 A、B

74 75歳の女性。両膝の痛みを主訴に来院した。6か月前に誘因なく両膝の歩行時痛が出現し、3か月前から自宅近くの医療機関でNSAIDの処方を受けている。症状が改善せず、15分以上の歩行や階段昇降が困難となり受診した。身長152 cm、体重70 kg。BMI 30.3。体温36.4℃。脈拍84/分、整。血圧126/68 mmHg。呼吸数14/分。神経診察で異常を認めない。両膝関節腫脹を認めない。両膝の内側関節裂隙に圧痛を認める。右膝関節の可動域は、屈曲120度、伸展-10度である。左膝関節の可動域は、屈曲130度、伸展-5度である。両膝関節立位正面エックス線写真(別冊No. 31)を別に示す。

治療法として適切なのはどれか。3つ選べ。

- a 体重の減量
- b 下肢筋力訓練
- c 培養軟骨移植術
- d 人工膝関節置換術
- e 副腎皮質ステロイド内服

別 冊
No. 31

75 72歳の女性。貧血を主訴に来院した。自宅近くの診療所で糖尿病の治療中、貧血を指摘され、鉄剤の投与を受けたが改善しないため精査目的で受診した。来院時、意識は清明。身長160 cm、体重64 kg。体温36.2℃。脈拍104/分、整。血圧142/82 mmHg。眼瞼結膜は貧血様である。心音と呼吸音に異常を認めない。腹部は平坦、軟で、腸雑音に異常を認めない。血液所見：赤血球390万、Hb 9.6 g/dL、Ht 30%、白血球3,700、血小板29万。血液生化学所見：総蛋白7.0 g/dL、アルブミン3.8 g/dL、総ビリルビン0.9 mg/dL、AST 23 U/L、ALT 25 U/L、LD 129 U/L（基準120～245）、ALP 112 U/L（基準38～113）、 γ -GT 16 U/L（基準8～50）、アミラーゼ54 U/L（基準37～160）、尿素窒素11.5 mg/dL、クレアチニン0.7 mg/dL、血糖145 mg/dL、総コレステロール179 mg/dL、トリグリセリド176 mg/dL、Na 138 mEq/L、K 4.0 mEq/L、Cl 101 mEq/L、CEA 10.8 ng/mL（基準5以下）。CRP 0.2 mg/dL。下部消化管内視鏡検査を行ったところ、肛門縁から約45 cmに腫瘍を認め、生検で腺癌と診断された。腹部造影CT検査を予定した。

この患者の手術適応を判断するために腹部造影CTで確認すべき所見はどれか。

3つ選べ。

- a 腹水
- b 肝転移
- c 腸管癒着
- d 内臓脂肪量
- e リンパ節腫大

