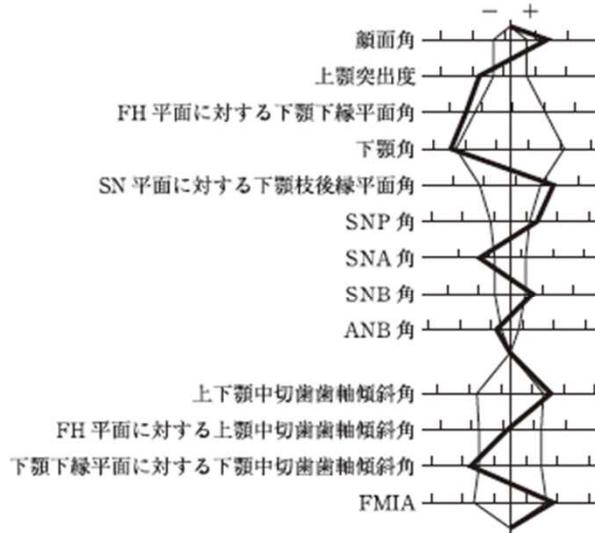


第111回歯科医師国家試験における採点除外等の取扱いをした問題について

D 問題 第 71 問

71 17歳の女子。前歯部の反対咬合を主訴として来院した。これまで口唇口蓋裂の治療を受けている。診断の結果、外科的矯正治療を行うこととし、治療計画を立案した。初診時の顔面写真(別冊No. 17A)、口腔内写真(別冊No. 17B)、エックス線画像(別冊No. 17C)及び側面頭部エックス線規格写真(別冊No. 17D)を別に示す。セファロ分析の結果を図に示す。



動的治療終了後に使用するのはどれか。2つ選べ。

- a 咬合斜面板
- b 舌側弧線装置
- c アクチバツール
- d トゥースポジショナー
- e Begg タイプリテーナー

( 採点上の取り扱い )

採点対象から除外する。

( 理由 )

設問の状況設定が不十分で正解が得られないため。